Lane Medical Library

Aus dem Anatomischen Institut der Tierärztlichen Fakultät
der Universität München.
Vorstand: Geh. Reg.-Rat Prof. Dr. Anton Stoß.

Mikrophthalmus congenitus sinister et Anophthalmus congenitus dexter

verbunden mit Asymmetrien am Kopfe und Gehirn sowie Fehlen des Schwanzes bei einem 7 Wochen alten Kalbe.

Inauguraldissertation

zur Erlangung der Veterinärmedizinischen Doktorwürde
der Ludwig-Maximilians-Universität
München

vorgelegt von

Erich Scheuerer
appr. Tierarzt.

Mit 7 Abbildungen.

München
Buchdruckerei von Eug. Hohenhaus.
1931

Aus dem Anatomischen Institut der Tierärztlichen Fakultät
der Universität München.
Vorstand: Geh. Reg.-Rat Prof. Dr. Anton Stoß.

Mikrophthalmus congenitus sinister et Anophthalmus congenitus dexter

verbunden mit Asymmetrien am Kopfe und Gehirn sowie Fehlen des Schwanzes bei einem 7 Wochen alten Kalbe.

Inauguraldissertation

zur Erlangung der Veterinärmedizinischen Doktorwürde
der Ludwig-Maximilians-Universität
München

vorgelegt von

Erich Scheuerer
appr. Tierarzt.

Mit 7 Abbildungen.

München
Buchdruckerei von Eug. Hohenhaus.
1931

Gedruckt mit Genehmigung der Tierärztlichen Fakultät der Ludwig-Maximilians-Universität München.

Referent: Geh. Reg.-Rat Prof. Dr. Anton Stoß.

Gewidmet meinen lieben Eltern!

Digitized by the Internet Archive
in 2026

https://archive.org/details/IA40153307_0160

Einleitung.

Ueber kongenitale Augenanomalien ist schon eine reiche Literatur vorhanden; denn diese Veränderungen erweckten in Fachkreisen stets lebhaftes Interesse. Neben verschiedenen anderen Augenmißbildungen wurden Anophthalmen und Mikrophthalmen bei Tieren und bei Menschn beschrieben. Trotz der vielen Untersuchungen stimmen die Ansichten der einzelnen Autoren über die Entstehungsursachen nicht überein. Zur Klärung der noch strittigen Fragen erscheint deshalb die Untersuchung weiterer derartiger Fälle angezeigt, da man wohl nur auf diese Weise dem Ziele näher kommen kann. In vorliegender Arbeit wird daher ein linksseitiger Mikrophthalmus und rechtsseitiger Anophthalmus vergesellschaftet mit Asymmetrien am Kopfe und Gehirn sowie Fehlen des Schwanzes bei einem 7 Wochen alten Kalbe beschrieben.

Es werden nun in folgendem zuerst die bisherigen Fälle angeführt, dann reihen sich die eigene Untersuchung und die Entstehungsursachen des Mikrophthalmus bezw. Anophthalmus congenitus an.

Literatur.

A l b r e c h t veröffentlicht die Untersuchung eines mit Anophthalmie behafteten Kalbes. Das magere, im übrigen aber normal gebaute Tier wurde am 17. Tage geschlachtet. Lidspalte etwa 2 cm, die gut ausgebildeten Tarsalknorpel über 1 cm lang, Lidhaare reichlich, im inneren Winkel ein Paar hirsekorngroße, gelbliche Vorragungen, Tränenpunkte vorhanden. Im Grunde des blindgeschlossenen Lidsackes befindet sich eine nach vorne gerichtete, konisch zugespitzte knorpelharte Prominenz, als deren Grundlage sich hyaliner Knorpel (rudimentärer Nickknorpel?) ergibt. Dicht an diesen anschließend und in der Basis der Vorragung gelegen findet sich eine fast erbsengroße, bräunliche Drüse (Harder'sche Drüse?). N. lacrimalis und frontalis in gewöhnlicher Weise vorhanden, ebenso die Tränendrüse. Sämtliche Augenmuskeln sind festzustellen, die Recti in leidlicher Ausbildung, die Obliqui schwach und fast gerade verlaufend. Diese sämtlichen Muskeln inserieren an der Außenwand des blindgeschlossenen Lidsackes. Von diesen Muskeln umgeben findet man im hinteren Teile der Orbitalhöhle einen rudimentären Augengrundmuskel, welcher ein nach vorne und nach hinten spitz zulaufendes, etwa bohnengroßes, etwas resistentes Gebilde umschließt, an welchem er sich anheftet. Dieses Gebilde setzt sich im inneren hinteren Winkel in die Periorbita bezw. in einen aus dem Foramen opticum hervortretenden Strang fort. Beim Einschneiden zeigt sich ein mit wässeriger Flüssigkeit gefüllter Hohlraum, welcher von einer im hinteren Abschnitte mehr dunkelbraunen und glatten, im vorderen Abschnitte mehr schwärzlichen, mit Rillen und Rinnen versehenen Membran austapeziert ist. Dieser Raum ist nach vorne und hinten total abgeschlossen. Bei der mikroskopischen Untersuchung abgeschabter Partikelchen sind Pigment-

zellen und freie kristalloide, in lebhafter Molekularbewegung tanzende Pigmentkörner, aber keine nervösen Elemente zu sehen. M. orbicularis gut ausgebildet. Das Hirn zeigt an der Dorsalfläche keine besonderen Eigentümlichkeiten. An der Basis sind die Lobi olfact. vollständig ausgebildet, die Optici enden an dem Sulcus opticus direkt nach ihrer Vereinigung als schmale Streifen. Die übrigen Hirnnerven sind vollzählig vorhanden und ohne Besonderheiten. Tractus opticus, Thalamus opticus (insbesondere auch das Pulvinar), Corpora quadrigemina und geniculata sind kräftig entwickelt. Vor der Sella turcica befindet sich ein 1½ cm langer Spalt, der offenbar dem Sulcus opticus entspricht und in welchen sich die Dura mater als derbes Doppelblatt einsenkt. An den Oss. sphenoid. bemerkenswerte Abweichungen. Sulcus opticus kleiner als normal. Durchmesserverhältnisse der For. optic. sind auch sehr verschieden. Von der unter normalen Verhältnissen sichtbaren Andeutung der Sehnervenabteilungen am Sehnervenspalt ist nichts wahrzunehmen. Es sind sämtliche mesodermalen Elemente des Bulbus in einer von innen nach außen zunehmenden Vollständigkeit der Ausbildung vorhanden, wahrscheinlich auch die Sehnervenscheide. Cornea, Linse, sowie die nervösen Elemente der Retina und des Opticus fehlen. Pigmentblatt in leidlicher Ausbildung vorhanden.

Andersen befaßt sich in seiner Arbeit über kongenitale Opticusatrophie bei Kälbern mit weiteren Mißbildungen dieser Art. Er berücksichtigt besonders die Veränderungen an den Zentralorganen. Die beiden Nervi optici sind derbe, dünne fibröse Stränge mit verdickter Duralscheide. Die Arachnoidea, welche in den Sehnerven hineingewachsen ist, hat alle Nervenelemente vollkommen verdrängt. Markscheiden lassen sich durch Weigertfärbung nicht feststellen. In einem weiteren Falle weisen Chiasma und Tractus opticus durch Osmiumfärbung nachweisbare fettige Degeneration auf. Die Netzhaut hat eine intakte

Zäpfchen- und Stäbchenschicht. Die Ganglien der Ganglienzellenschicht sind vakuolisiert. Der Thalamus opticus ist vor allem in der naso-ventralen Partie degeneriert und zeigt Neurogliaproliferation. Im Corp. geniculat. externum sind die Ganglienzellen zurückgebildet.

Einen doppelseitigen Anophthalmus bei einem sieben Wochen alten Kalbe, das auch ohne Schwanz zur Welt kam, beschreibt de Bar. Das Tier war sonst völlig normal entwickelt und gesund. Mit Ausnahme der Augengegend zeigte der Kopf keine auffallende Abweichung. Die Augen erscheinen geschlossen, die Lidspalten sind beiderseits etwas verschmälert, die Cilien am inneren Rand der Oberlider sehr stark, nach außen spärlicher entwickelt. Ein Augapfel ist in der Spalte auf keiner Seite zu sehen. Dagegen ist im Hintergrund des Conjunktivalsackes auf beiden Seiten ein derber Körper zu sondieren. Am marcerierten Schädel ist der Durchmesser der Orbitalöffnung 2 cm geringer wie beim Vergleichsschädel. Auch die Entfernung vom Foramen optic. zur Mitte des oberen und unteren Orbitalrandes ist kleiner. Das Foramen opticum stellt einen Schlitz dar. Die sonstigen Maße stimmen mit denen des Vergleichstieres überein. Am Gehirn findet sich nichts Besonderes; nur die Seitenventrikel und der dritte Ventrikel sind etwas weit. Vom Boden des letzteren geht eine Ausstülpung aus, die in der Gegend, die das Chiasma Nerv. optic. einzunehmen pflegt, in zwei Hohlschläuche sich teilt, deren einer nach rechts, der andere nach links verläuft. Vom Foramen optic. bis zum Gehirn ist also beiderseits ein die Stelle des Sehnerven einnehmender Hohlschlauch vorhanden. Sämtliche Weichteile der Orbita, Gefäße, Nerven, Muskeln, Drüsen, Augenlider usw. sind normal entwickelt. Zwischen den Weichteilen liegt reichlich Fettgewebe. Bei Verfolgung der Muskeln trifft man am hinteren Ende des Lidsackes auf einen knorpelharten Körper, an dessen Vorderseite sich die Muskeln ansetzen. Der Körper besitzt in einer

derben Bindegewebskapsel ein schwarzes Zentrum. Dieses besteht aus einer die Bindegewebshülle umziehenden Membran und einer mehr grauschwarzen Masse, die den Rest des Innenraumes ausfüllt. An Stelle des N. opticus ist beiderseits nur ein dünner solider Strang. Dieser führt von der Hinterseite des derben Körpers zum Foramen opticum und läßt sich sowohl in diesem als auch im intracraniellen Hohlschlauch verfolgen. Nach unten und innen von dieser Eintrittsstelle findet sich beiderseits eine erbsengroße Zyste mit faltiger Innenwand und wässerigflüssigem Inhalt. Beide Zysten kommunizieren durch einen sehr schmalen Kanal mit dem Innern der Bulbusrudimente, die äußere Hülle derselben besteht aus Bindegewebe zum Teil der Sklera entsprechend, teilweise durch Muskelinsertionen verdickt. Die schwarze, dieser Hülle anliegende Membran ist die Chorioidea. Die schwarzgrauen, im Zentrum liegenden Massen bestehen aus feinfaserigem Bindegewebe, welches von langen, schwarz pigmentierten, spindeligen Zellen durchsetzt ist. Von einer Linse, Retina, Glaskörper, Iris ist nichts zu finden. Die Zystenwand ist ebenfalls bindegewebig, aber nicht so derb als die Wand der schwarzen Knoten. Der die Stelle des Sehnerven einnehmende Strang besteht aus einer derben äußeren Bindegewebshülle, die in die Sklera übergeht und radiär nach der Mittelachse des Stranges Bindegewebsbündel aussendet. In dem dem Bulbus näheren Teile des Stranges sind eine Arterie und eine Vene vorhanden. Nervenfasern sind weder in den Sehnerven noch in der Wand der Hohlschläuche nachweisbar.

Einen rechtsseitigen Mikrophthalmus congenitus beim Kalbe schildert K e i l. Er verbindet damit weitere Untersuchungen über Colobome und Orbitalcysten. Die Cornea ist in diesem Falle durch ein undurchsichtiges Gewebe von der Beschaffenheit der Sklera ersetzt. Kräftige Gefäße durchbohren die Sklera und dringen in den Augapfel ein. Im Innern des Bulbus ist Knorpelgewebe vorhanden. Die Linse und die vordere Augenkammer fehlen.

Bei einem drei Wochen alten Kalbe der Harzer Rasse fand Ströse das rechte Auge vollständig normal entwickelt, während der linke Augapfel gänzlich fehlte. Die linken Augenlider sind von normaler Beschaffenheit. Die Orbita ist zum Teil mit Fett- und Bindegewebe angefüllt, in welchem sich vereinzelte degenerierte Muskelfasern befinden. Eine Linse oder deren Rudimente sind trotz sorgfältigster mikroskopischer Untersuchung nicht aufzufinden. Die sämtlichen zum Durchtritt der Nerven und Gefäße bestimmten Löcher in der knöchernen Augenhöhle sind vorhanden mit Ausnahme des Sehloches. Der N. opticus fehlt gänzlich. Auffallend ist, daß außer den übrigen Teilen des Augapfels, welche sich aus der primären Augenblase entwickeln sollen, auch die Linse, eine rein epitheliale Bildung, vollständig fehlt.

Keil gibt auch zwei Fälle von Mikrophthalmie bei Fohlen wieder.

1. Fall. Die Augen des 1½ Wochen alten Tieres sind gegenüber denen eines normalen Fohlens um $^1/_3$ verkleinert. Das rechte Auge besitzt keine Cornea. An ihrer Stelle findet sich ein zirka erbsengroßes, keratokonusartiges Gebilde vor. Dieses ist aus lockerem und straffem Bindegewebe von skleralem Charakter, zwei hyalinen Knorpelplatten, Fett, Muskelfasern und sklerosierten Blutgefäßen aufgebaut. Die äußere Hülle des Keratokonus besteht aus mehrschichtigem Plattenepithel ohne Papillarkörper, welches im Scheitelpunkte fehlt. In genanntem Gebilde stellt der Verfasser Tarsaldrüsen fest. Die Sklera grenzt den Bulbus nach vorne vollständig ab und bildet zugleich die Basis für den Keratokonus. Die Iris und der Ciliarkörper sind auffällig verändert und bilden Cysten. Die Chorioidea ist mit Tränendrüsen durchsetzt. Eine Linse ist nicht vorhanden. Die Netzhaut zeigt in der inneren und äußeren Schicht Degenerationen; sie bildet gegen die Pupille hin teilweise ein Faltenkonvolut. Zwei Drittel der vorderen Bulbushälfte sind durch einen

Tumor ausgefüllt. Dieser besteht aus straffem skleralem Bindegewebe, mehreren Blutgefäßen und zum größten Teil aus Tränendrüsen. Im Augeninneren befindet sich Plattenepithel. Der Glaskörper fehlt. Das linke Auge hat eine durch Ektasie veränderte Cornea. Die Regenbogenhaut bildet mit Plattenepithel austapezierte Kammern in denen Tränendrüsen eingeschlossen sind. Der Glaskörper ist atrophisch, die Retina teilweise vollständig zurückgebildet.

2. Fall. Es handelt sich um ein vier Tage altes Fohlen. Das Epithel der Cornea ist am rechten Auge zum Teil defekt und weist Einstülpungen kurzer Epithelzapfen auf. Die an manchen Stellen verdickte Sklera enthält Meibom'sche Drüsen. Iris und Corpus ciliare sind durch eingedrungene Tränendrüsenteile sowie durch Cysten stark deformiert. Auch in der Chorioidea findet sich neben sklerosierten Blutgefäßen Tränendrüsengewebe. Die mit Cysten versehene Retina ist mit Conjunctivalepithel belegt und durch Exsudat total abgelöst. Die Linse zeigt Verknöcherungen. Im Sehnerven ist eine Verdickung der Duralscheide, Pigmentierung und Hervortreten der Bindegewebselemente nachzuweisen. Das linke Auge hat keine Hornhaut. Ausgedehnte Dermoidbildungen finden sich an ihrer Stelle. In den Innenraum des Bulbus dringen die teratoiden Gewebsmassen ein und bilden im vorderen Teile des Augapfels zwei Knorpelstücke. Die vordere Augenkammer ist von Exsudat und Teilen der zurückgebildeten Retina ausgefüllt. Wegen des im vorderen Teile des Bulbus liegenden Tumors sind die Iris und das Corpus ciliare in ihrer Entwicklung gehemmt. Die rudimentäre Regenbogenhaut ist mit Cornearesten verwachsen. Die Basis des Ciliarkörpers ist mit Bindegewebe des Tumors verbunden. An der Chorioidea lassen sich entzündliche Veränderungen feststellen. Durch Exsudat ist die degenerierte Netzhaut von der Chorioidea losgelöst, sie bildet Falten und ist mit den beiden erwähnten Knor-

pelteilen verwachsen. Der Augennerv ist bindegewebig degeneriert. Von einer Linse ist nichts angegeben.

Baier beschreibt einen Mikrophthalmus cong. bei einem zwei Tage alten Fohlen.

Makroskopischer Befund. Mit Ausnahme der beiden Augengegenden ist der Schädel von normalem Aussehen. Die Augenlider sind stark nach innen gerollt. Nur an den oberen Lidern sind einige Wimperhaare vorhanden. Im dritten Augenlid findet sich ein hyaliner Knorpel. Die Bulbi sind haselnußgroße, allseitig runde Gebilde. Die Cornea ist durch einen weißlichen, gleichmäßig dicken bindegewebigen Ueberzug ersetzt. Der untere Bogen dieses scharf abgesetzten Ringes weist einen Pigmentstreifen auf. Stark atrophisch sind die Nervi optici. Die Hirnbasis zeigt nur hinsichtlich der Tractus optici deutliche Veränderungen. Die Sehbänder stellen kleine weiße Stränge dar. Merklich verkleinert sind die lateralen Kniehöcker und die nasalen Zweihügel.

Mikroskopischer Befund. Der Pigmentstreifen zeigt Epithel von der Art des Conjunctivalen. Die Propria hat Papillen gebildet und schließt Haarbälge sowie Talgdrüsenpakete ein. Letztere liegen geordnet den Haarbälgen an. Der genannte conjunctivale Abschnitt geht zentralwärts, wo normalerweise sich die Cornea befindet, in Gewebszüge bindegewebiger Art über, die teilweise epithelialen Ueberzug aufweisen. Die Conjunctivalfalten gehen plötzlich in die abgeflachten zentralen Gewebsteile über. Diese bindegewebsartigen Partien stehen mit der Sklera in Beziehung und werden gegen das Augeninnere durch Knorpeleinlagerungen abgegrenzt. In der Sklera sind lockere Bindegewebszüge und hyaline Knorpelinseln eingelagert. Die Linse fehlt, die Iris ist rudimentär, die Chorioidea ist dorsal ausgebildet, der Glaskörper angedeutet. Der deformierte Augeninnenraum ist ganz von der Retina ausgekleidet. Die Papilla optica ragt zapfenartig in das Augeninnere vor.

Ueber einen weiteren Fall eines Mikrophthalmus beim Fohlen berichtet Dornis. Die beiden Bulbi haben die Größe einer Haselnuß. Die Cornea zeigt tiefschwarze Färbung. Corpus vitreum, Linse, Iris und Aufhängeapparat fehlen. Auf der Innenseite der Hornhaut ist ein linsengroßes, gelblichweißes Feld, das vielleicht die rudimentäre Linse darstellen soll. Der Sehnerv tritt seidenfadendick in den Augapfel ein. Vordere und hintere Augenkammer sind beim rechten Auge durch eine Membran voneinander geschieden. An den Zentralorganen sind keine offensichtlichen Veränderungen feststellbar.

Mayr gibt einen Fall bekannt, der in enger Beziehung zu dem von Keil mitgeteilten steht. In der vorderen Partie des Bulbus ist eine keratokonusartige Veränderung. Eine Linse ist trotzdem vorhanden.

Bayer und Jakob erwähnen doppelseitige Mikrophthalmen bei neugeborenen Fohlen ohne Angabe näherer Einzelheiten.

Nach Angaben von A. v. Szily seien durch Sgrosso (1895), van Duyse (1898), Heß (1900), Kitamura (1906) und Keil (1907 und 1909) abgesehen von mannigfacher Bearbeitung von Kolobomen, kongenitale Mikrophthalmen beim Schwein beschrieben worden. (Zit. n. Baier).

Einen Fall von kongenitaler Anophtalmie beim Hunde teilt Woollard mit. Die Augenlider des drei Wochen alten Tieres sind angelegt, jedoch miteinander verwachsen. Die Orbitalhöhlen, welche normale Größe haben, sind mit Fett und Bindegewebe ausgefüllt. Ein Augapfelrudiment und die Augenmuskeln sind nicht aufzufinden. Der Nervus opticus und der Nervus oculomotorius sind dünne Stränge. Nervus trochlearis und Nervus abducens fehlen. Der Tractus opticus ist nicht festzustellen. Am Gehirn sind besonders Corp. quadrigem. sup., Corp. geniculat. lat., Pulvinar, Nucleus nervi oculomot., Hirnfurchen und Hirnwindungen sowie die Rinde mit ihren Schichten ohne Veränderungen. Vollständig fehlen jedoch die Markscheiden.

Fleischer untersucht zwei mikrophthalmische Augenpaare beim Hunde. Die erbsengroßen Bulbi zeigen ein ektatisches Kolobom der Chorioidea. Die Ektasie wird teils von der Linse, teils von unregelmäßig zerklüfteten retinalen Gewebselementen eingenommen. Die Iris ist an den verschiedenen Augen verschieden stark nach der Ektasie zu verzogen. Reste der Pupillarmembran gehen auf die Linsenvorderfläche über. Der Glaskörperraum fehlt fast völlig. Die Linsen zeigen starke kataraktöse Veränderungen. Die Sehnervenstämme sind normal.

Den Bericht über einen 41 Wochen alten Hund mit beiderseitigem Mikrophthalmus liefert Guilini. Außer einer Knorpeleinlagerung findet er acinöse Drüsen. Er erklärt dies als die verlagerte Harder'sche Drüse.

Des weiteren bearbeitet Hilbert eine Atrophie des Sehnerven beim Hunde.

Bei einer blindgeborenen Katze finden Zeeman und Tumbelaka an Hornhaut, Iris und Corpus ciliare keine Abweichungen. Am hinteren Linsenpol zeigen sich geringe Veränderungen. Die Aderhaut bildet wie die Sklera eine geschlossene Kapsel. Es fehlt jede Andeutung eines dem normalen Sehnerven entsprechenden Chorioidalloches. Das Pigmentepithel ist an einigen Stellen unterbrochen, die Augen zeigen Ablösung der Netzhaut und in ihrem Innern drüsenähnliche Gebilde. An der Retina werden nur zwei Schichten unterschieden, eine kernarme Schicht und eine Körnerschicht. In letzterer sind an vielen Stellen Zysten, Nervenfasern, Ganglienzellen, Zapfen und Stäbchen fehlen ganz, ebenso der Nervus opticus und die Piascheide. Das Corpus genicul. lat., Corpus quadrigem. anticum und die visuelle Rinde sind verkleinert.

Kubik beschreibt einen hochgradig mißgebildeten zwölftägigen Kaninchenembryo mit doppelseitigem Anophthalmus. Der Embryo stammt von einem mit Kolobom behafteten Vatertier. Auffallend ist die geringe Größe, die Einfachheit der äußeren Formen und das Fehlen der

Kopf- und Nackenbeugung. Das stumpfe vordere Ende des Hirnrohres läuft in einen engen, gebogenen Kanal aus. Diesem sitzt ein nach unten abgebogenes, sich teilendes Bläschen auf. Dem vorderen Ende des Kanals liegen die abgeschnürten Hörbläschen mit der Anlage des Ductus endolymphaticus und cochlearis an. Bei der mikroskopischen Untersuchung zeigt sich, daß das apicale Ende des Hirnrohres von einem in das Ganglion Gasseri sich fortsetzenden Hirnteil gebildet wird. Es liegt also eine Aplasie der vorderen Hirnabschnitte vor, die sich zum Teil auch auf den Beginn des Nachhirns fortsetzt. Die Cervikalganglien lassen sich ebenso wie das Ganglion acusticum, petrosum und nodosum identifizieren. Die Mundanlage ist nicht ausgebildet. Am Darmrohr sind die vier oberen Kiementaschen zu erkennen. Der Truncus arteriosus zerfällt nach der Teilung nur in drei Gefäßbogen. Die vorderen sind nicht angelegt, weil keine Notwendigkeit ihrer Entstehung zur Ernährung der vorderen Kopfabschnitte besteht.

Manz und Bach behandeln Mikrophthalmen mit Kolobom und Skleralzysten beim Kaninchen. Koyanagi beschreibt bei seinen Untersuchungen über die Genese des Augenkoloboms und des Mikrophthalmus mit Orbitalzyste weitere Fälle von Mikrophthalmie bei Kaninchen.

Yukden untersucht eine Albinorattenfamilie klinisch und histo-pathologisch. Dabei wird nachgewiesen, daß es sich um angeborene Augendefekte und spezielle Kopfmißbildungen handelt. Bulbus, Nervus opticus und Chiasma fehlen. In unentwickelter Form ist das sich planmäßig aus der mesodermalen Lage entwickelnde Gewebe vorhanden.

Josephy gibt Fälle von Mikrophthalmie und Anophthalmie beim Hühnchen kund. In einem Falle findet er Trennung von Retina und Pigmentepithel. Teils fehlen die Linsen, teils ist der Bulbus von Knorpel und Bindegewebe

ausgefüllt. Die Untersuchungen des Gehirns ergeben unvollständige Schließung des Neuralrohres.

Motas und Dornescu bearbeiten einen einseitigen Mikrophthalmus kongenitus bei einem Embryo von Lacerta viridis. Das Augenvolumen ist bedeutend vermindert, die Retina ist agenetisch. Es besteht Aplasie des Nervus opticus, ausgesprochene Hyperplasie der Sklera, Chorioidea und des Pigmentepithels. Das mikrophthalmische Auge befindet sich im Stadium der primitiven Augenblase. Die von einem eosinophilen Coagulum erfüllte Linse ist sehr klein.

Von den zahlreichen beim Menschen bekannten Fällen seien folgende Arbeiten angeführt:

Bei seinen Untersuchungen über kongenitale Erkrankungen des Zentralnervensystems stellt Anton in einem Falle fest, daß auch keine Andeutung von Sehnervenfasern vorhanden ist. Der Nervus opticus ist jedoch infolge Neurogliawucherung ebenso dick wie ein normaler Augennerv. An der Netzhaut zeigen sich keine Veränderungen. Der vordere Vierhügel ist stark abgeflacht.

Becker findet bei einem Mikrophthalmus kongenitus unilateralis weder eine Linse noch ihre Anlage. Die Pupillaröffnung, Iris, Ciliarkörper und die vordere Augenkammer fehlen. Die Sklera ist an der Stelle, wo die Netzhaut, das Pigmentepithel und die Choioidea ein Kolobom zeigen, verdünnt. Der Augeninnenraum ist allseitig von der Retina austapeziert.

Bergmeister berichtet über einen Mikrophthalmus bei einem zehn Monate alten Kinde. Die Schädelhöhle ist in zwei ungleich große Abschnitte geteilt, der rechte ist doppelt so groß wie der linke. Dementsprechend verhalten sich auch die Großhirnhemisphären hinsichtlich der Größe. Es hat den Anschein, als ob die Zahl der Windungen vermehrt wäre. Corpus callosum und Corpus fornicis fehlen. Vor dem vorderen Ende der beiden Thalami optici je eine seröse Zyste. Die Konfiguration der

Hirnbasis, abgesehen von dem Größenunterschied der beiden Großhirnhälften von der Norm nicht auffallend abweichend. Linke Kleinhirnhemisphäre etwas dicker und weniger breit als die rechte. Der Orbitaleingang ist beiderseits nicht verkleinert. Die stark verkleinerten Bulbi liegen tiefer in der Orbita, hinter ihnen beiderseits Orbitalzysten, Conjunctiva und Lider ohne Anomalien. Cornea und Vorderkammer des rechten Auges normal, im hinteren Bulbusteil kleine atypische Chorioidalkolobome, außerdem typisches Kolbom der Chorioidea. Die Pars optica retinae weist zahlreiche Faltenbildung auf. Glaskörper spärlich entwickelt, die Papille fehlt. Verlagerung der Netzhautfalten in eine dem Opticuskanal entsprechende Oeffnung der Sklera. Pigmentepithel und Retina kommen nicht in Berührung. Es ist noch eine zweite kleinere Orbitalzyste vorhanden. Der orbitale Teil des hypoplastischen Opticus besitzt kein Zentralgefäß. Am linken Auge kommen zu den Veränderungen an Iris und Ciliarkörper noch Anomalien der Linse. Es persistiert ein Mesodermstrang im rückwärtigen Bulbusraum bis zur Hinterfläche der Linse. Glaskörper spärlich, die Pars optica retinae, die eine rudimentäre Papille aufweist, ist in eine als Opticuskanal anzusehende Oeffnung der Sklera und Aderhaut verlagert. Die Orbitalzyste kommuniziert mit der primären Augenblase. Der Opticus ist mit der nasalen Zystenwand stellenweise verwachsen. Der Nervenstamm besitzt keine bindegewebigen Hüllen aber ein Zentralgefäß. Die Zystenaußenwandungen sind identisch mit den Opticusscheiden.

Des weiteren bearbeitet D ö t s c h einen Mikrophthalmus congenitus. Am rechten Auge besteht ein großes Kolobom der Iris, im unteren inneren Quadranten besteht auch ein Kolobom des Ciliarkörpers. Eine vordere Augenkammer existiert nicht. Die Linsenoberfläche zeigt mehrfache Einsenkungen. Linsenfasern sind nicht zu erkennen. Medial von der Linse ist eine kleine Fläche in hyalinen

Knorpel umgewandelt. Von der Sehnervenanlage ist nur eine Art Opticusscheide erkennbar. Die Papille fehlt. Eine strukturlose Eiweißmasse füllt den Glaskörperraum aus. Außerdem besteht ein Kolobom des Pigmentepithels. Die Zentralgefäße des Opticus und die retinalen Gefäße sind nicht vorhanden. Das linke Auge ist ebenfalls verkleinert. Hinter der Cornea ein Pigmentstreifen, der der Irisanlage entspricht. Die Linse ist rudimentär, die Sklera normal. Die Hinterfläche der Linse ist von einer dicken Bindegewebslage umkleidet, die zum größten Teil in hyalinen Knorpel umgewandelt ist. Die vordere Kammer ist auf einen schmalen Spalt reduziert. Die Aderhaut ist fast vollkommen pigmentfrei. Im Bulbusraum findet sich geronnene Eiweißsubstanz. In der inneren Körnerschicht größere Haemorrhagien. Im Sehnerven sind die Bindegewebssepten teilweise verdickt.

Fleischer behandelt einen Fall mit Persistenz der fetalen Augenspalte. Durch die offen gebliebene Spalte dringt in das Augeninnere ein spornartiger, bindegewebiger Fortsatz, der einen Knorpelkern enthält. Dem nach vorne schmäler werdenden Sporn liegt die erheblich verkleinerte, nach unten dislozierte Linse an. Die Retina zeigt Faltenbildung, an der Stelle jedoch, wo sie dem Bulbus anliegt, völlig normale Schichtung. Die Cornea ist teilweise von Gefäßen durchzogen. Sklera und Chorioidea, Conjunctiva und Lider zeigen keine von der Norm abweichende Verhältnisse. Der Sehnerv zeigt unmittelbar hinter dem Foramen sklerae normale Konfiguration.

Ginsberg findet bei einem Mikrophthalmus mit Zystenbildung die linken Augenlider dünner und kleiner als die rechten. Die Lidspalte ist kürzer, der Bulbus bedeutend verkleinert. Sonst besteht am Gesicht und am Körper keine Asymmetrie. Die Cornea ist klar, die kleine Iris ist wohl gebildet und von gleicher Farbe wie die rechte, zeigt aber eine persistierende Pupillarmembran in Form eines Spitzenkragens. In der Gegend der Papille

findet sich an beiden Augen eine gefäßlose, weiße Fläche. Der ganze Augenhintergrund ist von zahlreichen teils weißen, teils rötlichen Herden durchsetzt. Abgesehen von Mikrogyrie ist das Gehirn vollkommen normal. Links ist der Opticus erheblich schmäler wie rechts. Der fast kugelige Bulbus hat eine Zyste, die von der Duralscheide umgeben ist. Eine feinflockige geronnene Masse füllt die Zyste aus. Die Papille ist durch ein Loch in die Zyste gesunken. Auch einige Netzhautfalten hängen in das Zystenlumen. Der Zysteninnenraum besteht aus maschigem Gliagewebe mit Zellen und feinen Gefäßen. Glas- und Ciliarkörper sind normal. An der Linse zeigt sich außen eine Andeutung von Kolobom. Stäbchen- und Zapfenschicht fehlen größtenteils an der Retina, die Nervenfaser- und Ganglienschicht sind etwas reduziert.

v. Grolmann publiziert einen Fall von Mikrophthalmus mit Linsenkatarakten. Die Untersuchung ergibt ein in allen Dimensionen verkleinertes rechtes Auge mit normal gewölbter Cornea. Die vordere Kammer ist flach, die Iris in der Mitte vorgetrieben. Ihr Pupillarrand ist überall mit der kataraktösen Linse verwachsen. Vom hinteren Linsenpol zieht bis zur Mitte des Opticuseintrittes ein weißer Strang. Die Netzhaut ist total abgelöst und trichterförmig gefaltet. Am Sehnerven ist nur die stark entwickelte Zentralarterie als abnorm zu bemerken. Das Stroma der Chorioidea zeigt geringe entzündliche Infiltration. Der Ciliarkörper erscheint ganz normal. An der Iris lassen sich keine entzündlichen Veränderungen nachweisen. Die der Chorioidea anliegende Pigmentschicht ist mit zahlreichen sogenannten Chorioidaldrüsen übersät. Starke Veränderungen zeigt die Linse und ihre Kapsel. Die äußere Form ist ungefähr normal, die vordere Kapsel ist jedoch stark und unregelmäßig verdickt. An vielen Stellen, besonders an den Enden, finden sich Hohlräume, die mit gequollenen Epithelzellen gefüllt sind. Die hintere Linsenfläche ist mit einer fibrillären bindegewebigen

Masse überzogen. die mit der vordern Kapsel in keinem erkennbaren Zusammenhang steht. Sie ist ungleich dick und sendet zur Retina und zum Ciliarkörper zipfelartige Fortsätze. Nach hinten setzt sie sich in die verdickte Scheide der Hyaloidea fort.

Einen bilateralen Anophthalmus congenitus bei einem acht Tage alten Kinde behandelt H a n k e. Die Lider sind etwas eingesunken. Lidsack spaltförmig. Es fehlt jedes äußerlich erkennbare Bulbusrudiment. Es sind leichte entzündliche Veränderungen vorhanden. An das subkonjunktivale Bindegewebe grenzt nach rückwärts ein straffes, fibröses Diaphragma. Die Tränendrüse ist von normaler Größe und Struktur. In die derbe Bindegewebsplatte strahlen die Sehnen von vier quergestreiften Muskeln ein. Diese zeichnen sich durch starken Nervenreichtum aus, weshalb an manchen Querschnitten die Nervenfaser die Muskelbündel überwiegen. Außerdem sind noch zwei Muskeln vorhanden, deren Sehnen sich am Bulbusrudimente ansetzen. Innerhalb des Muskeltrichters liegt in einer Fettmasse das Bulbusrudiment. An diesem sind eine bindegewebige Kapsel und eine von lockerem Bindegewebe ausgefüllte Lichtung zu unterscheiden. In das lockere Bindegewebe sind Gefäße und Pigmentmassen eingelagert. Nervi und Tracti optici sowie Chiasma fehlen vollkommen. Das Corpus genicul. ext. ist stark verkleinert. Es stellt eine Gliamasse dar, die nur am oberen Rande einige dünne Fäserchen enthält. Der vordere Zweihügel ist ohne Gestaltsverändeung. Bei der Untersuchung der Occipitalrinde zeigt sich vollkommenes Fehlen der vierten Schicht (helle Streifenschicht mit zerstreuten Neuroblasten nach dem Schema Leonowas).

In derselben Arbeit wird dann noch ein Mikophthalmus mit Dermoid beschrieben. Ein praebulbäres Dermoid, das hauptsächlich aus Fettgewebe besteht und ein endobuläres Lipom stehen durch einen fibrösen, zentral fetthaltigen Strang in Verbindung. Dieser durchdringt die

Bulbushüllen an der oberen Corneoskleralgrenze, verläuft zwischen Pigmentepithel und Ciliarkörper und erreicht im mittleren Drittel der Vorderkammerhöhe den Glaskörperraum. Außer diesen Anomalien sind entzündliche Veränderungen frischen Datums und solche mit sekundären Metamorphosen festzustellen.

In dem von Helmholtz beschriebenen Fall fehlt die Retina. Der an Stelle des Sehnerven vorhandene Strang enthält keine Nervenfasern. Zwei von der Chorioidea ausgekleidete Kammern stellen den Bulbus dar Die Cornea ist von elastischen Fasern durchsetzt.

E. v. Hippel erwähnt in seiner Arbeit aus dem Jahre 1898 einen Fall von Anophthalmus congenitus sinister et Mikrophthalmus congenitus dexter. Vater und Mutter des Kindes sind normal, unter den Geschwistern kamen jedoch schon zweimal congenitale Augenanomalien und einmal angeborener Hydrops vor. Lidspalte beiderseits eng, Lider wohl gebildet aber tief eingesunken. An den Lidrändern Reste von eingetrocknetem Sekret, im inneren Winkel eine Schleimflocke. Links in der Tiefe ein kleiner, von Conjunctiva überzogener, kaum erbsengroßer Körper, welcher bei Drehungen des anderen Bulbus deutliche Mitbewegungen macht. Rechts kleiner, schätzungsweise ½ der normalen Größe besitzender Bulbus. Unter dem kleinen Rest einer klaren Cornea eine leukomatöse Trübung, die von der Conjunctiva überwachsen ist. Pupille ziemlich breit mit nach unten divergierenden Rändern, oberer Rand leicht gezackt. Vom oberen Pupillenrand ziehen zwei fadenförmige vordere Synechien nach dem Leukom. Eine genauere Untersuchung ist wegen der Unruhe des Kindes unmöglich, es ist jedoch mit Sicherheit anzunehmen, daß ein nach unten gerichtetes Kolobom der Aderhaut vorliegt.

In einer aus dem Jahre 1906 stammenden Arbeit teilt Hipper einen Fall von Anophthalmus cong. bilateralis mit Enphalocele orbitae mit. Bei dem männlichen Fötus

bestehen außer der Augenanomalie Hydrocephalus, Hasenscharte und Wolfsrachen. Der Daumen fehlt beiderseits, an der rechten Hand ist an seiner Stelle eine Blutzyste. Die beiden für die Bulbusrudimente gehaltenen Gebilde bestehen ausschließlich aus nervöser Substanz. Die Elemente der Augenblase fehlen vollkommen, nur in einigen Schnitten trifft man innerhalb der den Pseudobulbus umhüllenden Membranen einige pigmentierte Zellen, die aber nicht den Charakter von Pigmentepithel, sondern eher den von chorioidalen Stromazellen haben. Möglicherweise ist dies ein kleiner Ansatz zur Bildung der Chorioidea. Der für den Nervus opticus gehaltene Stiel der Pseudobulbi entspricht dem Sehnerven histologisch in keiner Weise, sondern er besteht aus demselben Gewebe wie der größte Teil der ursprünglich für die Augenrudimente gehaltenen Gebilde.

K o l l o w a erwähnt einen Fall von Mikrophthalmus mit Kolobomen bei querer Angesichtsspalte. Bei der 21jährigen Patientin treten zwei Mißbildungen zusammen auf. Es besteht eine Entwicklungshemmung im Bereiche des 1. Kiemenbogens und eine Störung, die durch mangelhaften Verschluß der fetalen Augenblase bedingt ist. Vom linken Mundwinkel zieht seit Geburt eine schmale Furche über die Wange. Ungefähr in der Mitte dieser Furche saß ein nun durch Operation entferntes, längliches Rudiment. Der Unterkieferast, das linke äußere Ohr und der äußere Gehörgang fehlen. Die dazugehörige Muskulatur ist atrophisch. Der linke Augapfel hat nur $^1/_4$ der normalen Größe. Iris, Netzhaut und Aderhaut weisen Kolobome auf.

Den Befund bei einem mit Mikrophthalmie behafteten 10 Jahre alten Mädchen gibt L a n g e bekannt. Rechte Lidspalte verkleinert, Lider gut entwickelt. Tief im Conjunktivalsack befindet sich ein kleinkirschgroßer, etwas abgeflachter Bulbus. Das linke Auge ist bis auf einen kleinen Conus normal. Ein aus dem zentralen Teil des Bulbus entnommener Schnitt zeigt folgendes Bild: Con-

junctiva Bulbi leicht verdickt, stark vaskularisiert und mit zahlreichen Leukozyten durchsetzt. In der Cornea sind die Leukozyten besonders am Rande stark angehäuft, in den tieferen Schichten liegen zahlreiche Blutgefäße. Die Iris ist verdickt, der Ciliarkörper stark nach vorne und innen verlagert. Die Linse ist verkalkt. Die Chorioidea ist in ihren dem Foramen opticum gelegenen lateralen Teilen bedeutend verdickt und besitzt in den vordersten Abschnitten mehrfache, wohl ausgebildete Drüsen. Am äußeren Rande des Foramen opticum findet sich im Chorioidalgewebe eine kleine Knochenlamelle. Die Retina, trichterförmig total abgelöst und vielfach gefaltet, läßt nur stellenweise den geschichteten Bau erkennen. Das Pigmentepithel erscheint stellenweise gewuchert. Im lateralen Teil der Retina befindet sich ein großer zystischer Raum. Vom Retinatrichter ist der mit Fettgewebe angefüllte, reduzierte Glaskörperraum umschlossen. Die Sklera ist auffallend verdickt und vollständig schwielig entartet. In ihr befindet sich ein Fettklümpchen und im hintersten Abschnitt zu beiden Seiten des Sehnerven ein Lager glatter Muskelfasern. Der Nervus opticus ist verdickt, bindegewebig degeneriert und enthält keine Spur von Sehnervenfasern. Zwischen seinem Stamm und der Piascheide sind zahlreiche Pigmentklümpchen, die mit dem Pigmentepithel in Verbindung stehen, vorhanden. Neben alten entzündlichen Veränderungen finden sich in dem mikrophthalmischen Auge auch deutliche Anzeichen entzündlicher Vorgänge frischeren Datums.

Natanson verbindet mit der Untersuchung zweier Fälle von Mikrophthalmus mit Unterlidzysten ein genaues Studium der einschlägigen Literatur.

1. Fall. Die linke Hemisphäre ist kleiner als die rechte, die Occipitallappen sind beiderseits in der Entwicklung zurückgeblieben. Die Entwicklung des rechten Auges ist auf der Stufe der primären Augenblase stehengeblieben. Dennoch hat der proximale Teil der primären

Augenblase die Struktur des Pigmentepithels angenommmen. Um ihn haben sich Sklera, Chorioidea und eine Partie Muskelgewebe entwickelt. Cornea, Iris und Ciliarkörper sind nicht zur Ausbildung gekommen. Die Retina ist in der Bulbushöhle nicht vorhanden. Die Produkte des Blattes, aus welchem sich die Retina entwickelt, liegen außerhalb des Cavum bulbi und bilden die Innenschicht der beiden Zysten. Der Sehnerv steht mit der Innenschicht der Zyste in Zusammenhang. Der Befund am linken Auge ist ähnlich dem des rechten. Es besteht Atrophie der Fasern im intracraniellen Abschnitt beider N. optici, Chiasma, in dem Tractus opt. und in den beiden Gangl. genicul. ext.

2. Fall. Gehirn in seinen Dimensionen vergrößert, Ventrikel ausgedehnt, Ependym verdickt. Es besteht Hydrocephalus internus chronicus. Die Hirnrinde ist dünner als normal, Pulvinar thalami optici beiderseits abgeflacht und verstrichen. Auch die Corpora quadrigemina, insbesondere die oberen, sind leicht abgeflacht. Corpora geniculata atrophiert, besonders die inneren, Chisma hochgradig verdünnt und gräulich gefärbt. Ebenso sind Nervi und Tractus optici verdünnt. Die Cornea liegt am rechten Auge in der rechten Seitenpartie. Die Sklera ist normal, die Chorioidea teilweise gefäßarm und wie sklerosiert. Iris schwach entwickelt, Vorderkammer fehlt. Die den Innenraum auskleidende Retina ist größtenteils nur durch eine Schicht Zylinderepithel repräsentiert. Es sind zwei Zysten vorhanden. Die Linse ist bedeutend verändert. Auch geringgradige entzündliche Veränderungen sind nachzuweisen. Der linke Bulbus ist in seinen Dimensionen beträchtlich reduziert, die Cornea befindet sich an der linken Seite des vorderen Bulbusabschnittes, sie unterscheidet sich fast nicht von der Sklera. Iris gut ausgebildet. Die Retina ist zum größten Teile gliös verändert und übermäßig entwickelt. Die Linse ist wie auf der linken Seite verändert und liegt im Zentrum des Bulbus. Im hin-

teren und unteren Bulbusabschnitt besteht in der Sklera und in der Chorioidea ein Spalt, der dem embryonalen Augenspalt entspricht. Durch diesen Spalt ist die Netzhaut nach außen gewuchert und bildet zwei Zysten. Der Opticus tritt nicht ins Auge, er setzt sich in die Glia der kleinen Zyste fort. Bei der Untersuchung des intracraniellen Abschnittes der Sehnerven und des Chiasma ergibt sich vollständige Atrophie der Fasern im Zentrum und beträchtliche in der Peripherie.

R i n d f l e i s c h untersucht einen Mikrophthalmus mit Zysten bei einem sieben Monate alten Fetus. Die Augenhöhlen sind durch Hydrocephalus platt gedrückt. Sie enthalten je einen plattgedrückten, mikrophthalmischen Bulbus mit zystischem Anhangsgebilde, welches mit ersterem durch eine Oeffnung kommuniziert. Der Bulbus weist eine rudimentäre Iris auf, er besitzt ferner ein Aderhautkolobom und zeigt totale Netzhautablösung sowie starke Faltung dieser Membran. Das Anhangsgebilde besteht aus einem zystischen Raum, der eine bruchähnliche Ausstülpung der Netzhaut umschließt. Diese erstreckt sich nach vorne in mehrere divertikelähnliche Räume, deren Wandungen aus Narbengewebe, welches auch Retinaelemente enthält, bestehen. An dem einen Auge findet sich auch ein Kolobom des Ciliarkörpers und ein zweiter Kernbogen in der Linse.

W e c k e r beschreibt einen Fall von Anophthalmus congenitus mit Zystenbildung in den unteren Augenlidern. Das Integument oder die Lidbindehaut haben sich an der Mißbildung beteiligt. W i e g e l s stellt in einem Falle ein in allen Dimensionen in der Entwicklung zurückgebliebenes Auge fest. Dieses zeigt ein Kolobom der Chorioidea und Retina, es besitzt weiterhin eine Arteria hyaloidea persistens und an Stelle des Glaskörpers Fettgewebe.

Hinsichtlich der Bearbeitung der zentralen Veränderungen bei angeborenen Augenanomalien befinden sich

Hinweise in der Dissertation von W. Baier. Hier sei nur auf die aus dem Jahre 1929 stammende Arbeit Böhlers über einen rechtsseitigen Mikrophthalmus und Kryptophthalmus vom Hunde und auf die Arbeit von Lenz über die Sehsphäre bei Mißbildungen des Auges hingewiesen.

Für die vorliegende Arbeit ist des weiteren noch der von Hochstetter beschriebene Fall von vollständigem Fehlen des Septum pellucidum beim Menschen erwähnenswert. Im Gehirn eines Erwachsenen fehlt das Septum pellucidum vollkommen. Es besteht kein Hyrocephalus internus und außer einer partiellen Atrophie des linken Sehnerven keine bemerkenswerte Abweichung von der Norm. Der vorhandene einheitliche Hemisphärenhohlraum, der durch die beiden Foramina Monroi mit dem dritten Ventrikel kommuniziert, besitzt nur in Form der Hinter- und Unterhörner paarige Ausladungen. Boden- und Seitenwände sind außer den normalen Begrenzungen der Seitenkammern im Bereich der Vorderhörner von der Platte des Balkenschnabels, im Bezirk der Cellula media von Körper und Crura fornicis sowie durch die Fornixkommissur gebildet. Es fehlt also nicht allein das Septum pellucidum sondern es ist auch die sekundäre Verwachsung des Balkens mit den Fornices ausgeblieben.

Eigene Untersuchung.

A) Makroskopisches Ergebnis.

Das Unteruchungsmaterial besteht aus dem in Formol-Alkohol konservierten Kopf und dem in Formol gehärteten Gehirn eines kongenital blinden Kalbes. Nach den Angaben des Besitzers hatte das Kuhkalb auch keinen

Schwanz. Es trank in normaler Weise bis zur Schlachtung Muttermilch, nahm seiner Nahrung entsprechend zu, war munter und scherzte gerne, nur stieß es sich infolge der Blindheit öfters am Kopfe.

Bei der Betrachtung des Kopfes zeigen sich Besonderheiten in der Stirn-, Scheitel- und Augengegend. Das linke Stirnbein fällt nach der Seite und nach vorne schroff ab. Auf dieser Seite ist ein 7 mm langer Hornzapfen zu sehen, während auf der rechten Seite ein solcher nicht aufzufinden ist. Der torus frontalis ist links dem Alter des Tieres gemäß gut ausgeprägt, rechts sind nur spärliche Ansätze dazu zu erkennen. Das rechte Stirnbein ist weniger gewölbt und läuft nach der Seite sowie nach vorne flacher aus. Die Knochennaht der beiden ossa frontalia weicht in ihrem hinteren Drittel 8 mm nach rechts ab. Gleich neben dieser Abweichungsstelle befindet sich rechts eine stärkere Hervorwölbung, die zugleich den höchsten Punkt der Stirnpartie darstellt. Eine größere Vorwölbung zeigt sich auch auf derselben Seite in der Höhe der Verbindungslinie der beiderseitigen Supraorbitallöcher. Infolge der verschieden starken Wölbung der Stirnbeine, durch den schiefen Verlauf der Stirnbeinknochennaht sowie durch das Fehlen des torus frontalis und des Hornzapfens auf der rechten Seite erhält die Stirnpartie ein asymmetrisches Aussehen.

Das herausgenommene Gehirn zeigt ebenfalls eine starke Asymmetrie. Seine Beschreibung soll jedoch erst später erfolgen. Vorerst seien die Abweichungen im Bau der Schädelhöhle einer näheren Betrachtung unterzogen. Die Schädelhöhle ist im wesentlichen der Form des asymmetrischen Gehirns angepaßt. Die Riechgruben sind verschieden groß, indem die rechte eine Breite von 13 mm, eine Höhe von 17 mm und eine Tiefe von 16 mm besitzt. Dieselben Maße betragen bei der linken fossa ethmoidalis 9 mm, 13 mm und 14 mm. Daraus geht der größere Rauminhalt der rechten Riechgrube hervor. Um die gesamte

linke fossa ethmoidalis zu überblicken, muß man den Blick von hinten rechts nach vorne links richten, da der Eingang durch einen von der linken Seite hereinragenden Knochenvorsprung (oraler Rand der ala orbitalis) eingeengt ist. Die linke vordere Schädelgrube ist mehr ausgehöhlt, um der übergroßen linken Hemisphäre Raum zu geben. Die crista galli ist auf Kosten der linken Riechgrube auf 10 cm verbreitert. Die Grube für den rechten lobus piriformis erstreckt sich etwas weiter nach oben. Die dorsal daran anschließenden impressiones digitatae sind rechts weniger deutlich ausgebildet als links. Ebenfalls unregelmäßig gebaut ist die fossa hypophyseos. Sie hat eine Länge von 14 mm und eine Breite von 13 mm. Die hintere Schädelgrube zeigt im allgemeinen keine Veränderungen. Die crista petrosa, der einzige Abschnitt des tentorium osseum des Rindes, ist normal vorhanden. Das häutige, sich zwischen Groß- und Kleinhirn einschiebende Gehirnzelt ist rechts kräftiger entwickelt als links. Die dem os interparietale angehörige Beule, die beim Rinde den Sichelfortsatz ersetzt, ist deutlich erkennbar und der Asymmetrie des Gehirns folgend nach rechts verzerrt. Am Schädeldache zieht von der erwähnten Beule aus schräg nach vorne rechts ein Knochenzug. Dieser teilt die Fläche des Schädeldaches in zwei Teile, deren rechter schätzungsweise ein Viertel vom Flächeninhalt des linken Teiles hat, während auf der Schädeloberfläche die etwas aufgeworfene Grenzlinie der beiden Stirnbeine median verläuft. Im Gegensatz zur rechten Hälfte sind auf der linken die Fingereindrücke besser sichtbar.

Die beiderseitigen Anomalien an den Schutzorganen des Auges sind teilweise gleich, so daß die Beschreibung derselben zusammengenommen werden kann.

Es fallen vor allem die entropischen Augenlider, deren histologische Struktur normal ist, auf. Die linken Lider sind etwas stärker eingerollt als die der Gegenseite. Durch ihre abnorme Einrollung entstehen gewissermaßen

vier Augenwinkel, und zwar durch die Haut gebildete, von außen sichtbare und zwei durch die Lidspalte verursachte. Es sind also die wirklichen Augenwinkel durch zwei sekundär gebildete Hautfalten verborgen. Die eigentliche Lidspalte wird erst nach starkem Auseinanderziehen der Lider sichtbar (Abb. 1). Die Breite der rima palpebrarum beträgt beiderseits 11,5 mm (secundäre Conjunctivalspalte). Die Entfernung der durch die Einrollung bedingten, von der Haut gebildeten Augenwinkel mißt rechts 25 mm, links 29 mm. Von einem bulbus sowie vom dritten Augenlid ist äußerlich nichts festzustellen. Die Cilien sind an den oberen und unteren Lidern in geringerer Anzahl vorhanden. Nach dem Wegpräparieren der Haut nebst der Exenteration der Augenhöhle und der Entfernung des muskulus temporalis läßt sich die orbita und die anschließende fossa temporalis gut überblicken. Zum Vergleiche wird ein normaler Kalbsschädel herangezogen, der in der Größe dem vorliegenden pathologischen ungefähr entspricht. Der zu untersuchende Schädel hat in der Höhe der Augenbogen eine Breite von 122 mm, der Vergleichsschädel eine solche von 130 mm. Der Unterschied von 8 mm ist aber doch nicht so groß, um den Vergleich zu beeinträchtigen. Der Orbitalring mißt beim vorliegenden Schädel im Breitendurchmesser 28 mm, im Höhendurchmesser 20 mm, die Tiefe der Augenhöhle beträgt 55 mm. Am Vergleichsobjekt betragen Breitendurchmesser 53 mm, Höhendurchmesser 43,5 mm und die Tiefe der Augenhöhle 59 mm. Die orbita ist also im vorliegenden Falle nur ein Viertel so groß wie die eines normalen Schädels (Abb. 2 und 3). Die Schläfengrube hat eine Höhe von 14 mm, beim Normalschädel ist diese 24 mm. Joch- und Augenbogen sind kräftig entwickelt. In der ganzen Umgebung der Augen- und Schläfenhöhle ist der Knochen wulstig verdickt.

Um einen guten Einblick in die Verhältnisse der orbita zu erlangen, wird auf der rechten Seite die noch vor-

händene Muskulatur, der gesamte Joch- und Augenbogen sowie der hintere Teil des Oberkieferbeins entfernt. In der Augenhöhle findet sich allseitig reichlich in Fett eingelagert die gut ausgebildete häutige periorbita. Nach Oeffnung dieser zeigen sich ebenfalls in Fett eingelagert die relativ kräftigen Augenmuskeln. Es sind zunächst zwei Muskelbäuche sichtbar. Diese beiden Muskeln entspringen wie die übrigen in der Umgebung des foramen opticum. Der rückwärts gelegene erweist sich als der m. rectus superior und zieht schräg nach vorne und aufwärts zur Verlängerung des Lidsackes. Seine Länge beträgt 35 mm, seine Breite 7 mm. Der vordere 47 mm lange und 7,5 mm breite Muskel ist der m. rectus lateralis. Er verläuft etwas schief nach vorne und oben, biegt 25 mm vom Ursprung entfernt nach rechts ab, um wagrecht verlaufend neben der fossa sacci lacrimalis sich anzusetzen. An der Abbiegungsstelle verbindet sich mit ihm ein von links kommender, schwächerer Muskel, dessen Verlauf noch größtenteils verdeckt ist. Dieser stellt sich beim Weiterpräparieren als der m. obliquus superior heraus. Von der erwähnten Ursprungsstelle zieht er als 42 mm langer und 4 mm breiter Muskelzug nach vorne, geht über die Rolle, verläuft nach rückwärts, biegt abermals um und zieht unter der Endsehne des m. rectus superior erneut nach vorne, um sich mit dem m. rectus lateralis zu vereinen.

Der m. obliquus superior hat somit die Form des Buchstaben „S". Zwischen dem m. rectus superior und dem m. rectus lateralis ist der m. retractor bulbi sichtbar. Er mißt in der Länge 30 mm und in der Breite 7 mm. Der Augengrundmuskel besteht nur aus zwei Teilen und strahlt in das Ende des Lidsackes aus. Der m. rectus inferior ist 45 mm lang. In seiner unteren Hälfte ist er muskulös; die obere sehnige dagegen verbreitert sich am Ende fächerförmig und inseriert sich ventral, in der Höhe der Verschmelzung des m. obliquus superior mit dem m.

rectus lateralis, an der Lidsackfortsetzung. Am Uebergang seines Muskelbauches in den sehnigen Teil zweigt nach rückwärts eine Spange zum m. rectus superior ab. Diese Kommunikation läuft unter dem m. retractor bulbi. Die Sehne des m. rectus superior biegt am Lidsacke nach innen um und zieht zum m. rectus medialis. So wird sie durch den unter der Umschlagstelle durchziehenden m. obliquus superior in der Lage erhalten. Der m. rectus superior geht also in den m. rectus medialis über. Letzterer ist kurz und kräftig, von 21 mm Länge und 10 mm Breite; er strahlt auf die dorso-mediale Fläche des Lidsackes aus. Da der m. rectus laterialis zur fossa sacci lacrimalis, also an die Stelle geht, wo sich gewöhnlich der untere schiefe Augenmuskel ansetzt; ist anzunehmen, daß der m. rectus laterialis mit dem unteren schiefen verschmolzen ist. Der m. obliquus superior geht in den lateralen, geraden Muskel über und ist mit dem m. obliquus inferior vereinigt; dadurch stehen die beiden schiefen Augenmuskeln unter sich in Verbindung. In der periorbita zieht der m. frontalis zum foramen supraorbitale. Der 2 mm breite n. nasociliaris läuft an der dorsomedialen Seite des Lidsackes nach oben und endet an diesem 5 mm vom medialen Augenwinkel entfernt. Der n. nasociliaris ist nicht vom m. retractor bulbi umgeben, sondern nur in lockeres Bindegewebe eingelassen.

Die Tränendrüse ist in ihren beiden Teilen ebenso wie der Tränenkanal gut ausgebildet. Nach Eröffnung des Lidsackes sieht man die nur sehr kurzen Lider. Eine conjunctiva palpebrae ist nicht zu diagnostizieren. Der blindgeschlossene Lidsack hat eine Tiefe von 25 mm. Die caruncula lacrimalis ist hirsekorngroß, gelblich gefärbt und mit feinen Härchen besetzt. Die Tränenpunkte haben einen Durchmesser von 1 mm. Das sonst schaufelförmige dritte Augenlid hat die Form eines Kegels und liegt 12 mm vom medialen Augenwinkel entfernt, tief im Conjunctivalsack. Es hat eine Länge von 9 mm und am

Grunde einen Durchmesser von 7 mm. Das mikroskopische Bild weist einen hyalinen Knorpel auf, der von Drüsenläppchen, Bindegewebe und Gefäßen umlagert ist. Der Lidsack hat nach rückwärts eine trichterförmige bindegewebige Fortsetzung. In dieser befindet sich neben Fett die 27 mm lange, 10 mm breite und 7 mm dicke Nickhautdrüse. Ein Augapfel ist nicht auffindbar.

Auf der linken Seite liegen die Verhältnisse zum Teil ähnlich. Als größter Unterschied ist jedoch das Vorhandensein eines rudimentären bulbus zu buchen, welcher hinter dem Lidsack in Fett und in die relativ kräftige Augenmuskulatur eingelagert ist. Dieses kleine erbsengroße Gebilde ist allseitig von einer Sklera eingeschlossen. An der Vorderfläche ist eine Eindellung. Einzelheiten lassen sich makroskopisch nicht feststellen. Für den bulbus ergeben sich als Höhendurchmesser 8 mm, als Breitendurchmesser 7 mm und als Durchmesser im Verlaufe der Augenachse gemessen 5,5 mm. Das dritte Augenlid besitzt hier nur eine Länge von 5 mm und am Grunde einen Durchmesser von 4 mm.

Das Gehirn ist, wie schon bei der Beschreibung der Schädelhöhle erwähnt, stark asymmetrisch (Abb. 4 und 5). Am stärksten ist die Asymmetrie am Großhirn ausgeprägt, am Kleinhirn dagegen tritt sie nicht so hervor. Schätzungsweise nimmt das linke Großhirnhemisphärium einen viermal größeren Raum ein als das rechte. Gegenüber der mächtig entwickelten linken Hemisphäre tritt die rechte fast ganz zurück. Die linke Großhirnhälfte erstreckt sich noch zu einem Drittel auf die rechte Seite und reicht 12 mm weiter nach vorne, sowie 13 mm weiter nach rückwärts als die linke. Für die linke Hemisphäre ergibt sich als Länge vom Stirn- zum Hinterhauptspole 95,5 mm (93 mm beim Vergleichshirn), als Breite am Uebergang der vorderen in die hintere Hälfte, senkrecht zur Trennungslinie beider Hemisphären gemessen 62 mm (44 mm) und als Höhe von der Mitte des lobus piriformis

zum Scheitelpole 60 mm (54 mm). Die rechte Hemisphäre mißt in der Länge 73,5 mm, in der Breite 34 mm und in der Höhe 48 mm. Eine fissura mediana cerebri ist nicht deutlich ausgebildet. Sie ist durch einen seichten sulcus, der schräg nach vorne rechts zum Riechkolben läuft, ersetzt. Dagegen ist die fissura transversa cerebri gut ausgeprägt.

Von den schon normalerweise nicht immer konstant verlaufenden Furchen und Windungen lassen sich im vorliegenden Falle festlegen:

a) Linke Großhirnhemisphäre. Die fissura cerebri lateralis liegt 9 mm vor dem nasalen Ende des birnenförmigen Lappens und ist 19 mm (26 mm) hoch. Der gyrus sylvius hat im Mittel eine Breite von 10 mm (16 mm). Von der 39 mm (55 mm) langen pars anterior des sulcus suprasylvius ist die 41 mm (44 mm) messende pars posterior durch einen 9 mm breiten gyrus getrennt, der vom hinteren Teile der Sylvischen Windung nach oben zieht. Durch den 10 mm messenden sulcus suprasylvius superior ist eine Verbindung mit dem sulcus coronalis hergestellt. Der 55 mm (42 mm) lange sulcus ectomarginalis ist mit zahlreichen Nebenfurchen versehen. Mit dem gyrus ectomarginalis laufen zwei mit mehreren Nebenfurchen ausgestattete Windungen annähernd parallel. Die erste Windung hat eine durchschnittliche Breite von 17 mm, die zweite eine solche von 13 mm. Der sulcus marginalis hat eine Länge von 66 mm (60 mm). Dieser reicht nach vorne bis zum Riechkolben, wo er mit den Frontalwindungen in Verbindung steht. Der 37 mm (20 mm) lange sulcus transversus geht in den 26 mm (48 mm) messenden, blindendigenden sulcus coronalis über. Der sulcus cruciatus ist 15 mm (20 mm) lang. Der gyrus sigmoideus ist um die Hälfte größer als normal. In gleicher Richtung wie der an der Stelle der fissura mediana vorhandene Trennungssulcus läuft der nur 21 mm (55 mm) lange sulcus entomarginalis. Der sulcus diagona-

lis mißt 19 mm (23 mm) und steht mit einer nach rechts über die ganze Breite der Hemisphäre ziehenden Furche in Verbindung. Die Frontalwindungen sind der großen Gehirnhälfte entsprechend mächtig ausgebildet und zahlreicher. Sie haben ungefähr die 10fache Größe der rechtsseitigen Frontalwindungen und enden zwischen den beiden bulbi olfactorii.

b) Rechte Großhirnhemisphäre. Die fissura Sylvii bildet mit dem sulcus suprasylvius anterior und dem sulcus ectosylvius posterior ein Convolut von Furchen. Es läßt sich aber der 22 mm lange sulcus suprasylvius posterior gut verfolgen. Der 16 mm messende sulcus ectomarginalis teilt sich vor einem kleinen, in seinem Verlauf liegenden Inselchen in zwei Teile. Nach dessen Umkreisung vereinigt er sich wieder. Der 45 mm lange sulcus marginalis geht vorne in den sulcus rhinalis über. Wie auf der Gegenseite, so läuft auch hier der um 9 mm längere sulcus entomarginalis mit der angedeuteten fissura mediana parallel. Der kleineren Hemisphäre angepaßt hat der sulcus transversus nur eine Länge von 10 mm. Ebenso ist der gyrus sigmoideus und der sulcus cruciatus schwächer entwickelt. Von der übrigen Hemisphäre sind die zirka himbeergroßen Frontalwindungen deutlich abgesetzt. Sie liegen 11 mm weiter rückwärts als die der Gegenseite.

Auch am Kleinhirn ist die linke Hälfte stärker entwickelt als die rechte. Die linke Hemisphäre reicht 8 mm weiter nach hinten. Sie hat eine Länge von 33 mm (29 mm) und eine Breite von 24 mm (19.5 mm). Rechterseits betragen dieselben Maße 27 mm und 21 mm. Hinsichtlich der Länge, Breite und Höhe weicht der Wurm vom Normalfall nicht ab. Er verläuft in der Richtung der angedeuteten fissura mediana. Sonst zeigen sich äußerlich am cerebellum keine Veränderungen. Das Verhältnis des Großhirns zum Kleinhirn ist dasselbe wie bei einem normalen Gehirn.

An der Ventralfläche sind die Windungen der linken Großhirnhemisphäre als ziemlich gleichmäßig breiter Streifen zu beobachten. Die der rechten Hemisphäre zeigen sich als schmälerer, nach vorne in der Breite abnehmender Saum (Abb. 3). Von der sich sonst nach unten fortsetzenden fissura mediana ist nichts nachzuweisen. Sämtliche Gehirnnerven sind vorhanden und zeigen, soweit nichts Besonderes angegeben, keine Anomalien. Der sulcus rhinalis verläuft in einem Zuge. Rechts ist dieser sulcus durch den atypisch verlaufenden gyrus olfactorius lat. unterbrochen. Entsprechend den schon beschriebenen Riechgruben sind die bulbi olfactorii ebenfalls von verschiedener Größe. Der linke gyrus olfactorius lateralis ist deutlich umrissen und 8 mm (8 mm) breit. Der rechte gyrus olfactorius lat. hat am Ursprung dieselbe Breite. Er zieht plötzlich nach oben und vorne um die Frontalwindungen ringförmig zu umgeben, hiebei verschmälert er sich auf 4 mm. Der hintere Teil des gyrus olfact. lat. ist durch den nach unten und rückwärts ziehenden gyrus marginalis gebildet. Gegen die Windungen der Hemisphäre ist er durch den sulcus rhinalis begrenzt. Vom lobus piriformis trennt ihn anfänglich eine 18 mm lange Furche, später ist eine Grenze gegen den birnenförmigen Lappen nur undeutlich markiert. Die 4 mm (6.5 mm) breiten striae mediales gehen ineinander über und lassen sich nach rückwärts schlecht abgrenzen. Die Länge des trigonum olfactorium vom Nasalpole zur lamina perforata anterior beträgt links 14 mm (13 mm), seine Breite 15 mm (20 mm); rechts 18 mm und 17 mm. Die tractus optici sind 2 mm (3 mm) breit. Abgesehen von einer geringgradigen Asymmetrie ist die Hypophyse ohne Abweichungen. Der lobus piriformis hat beiderseits eine Länge von 30 mm (32 mm). Seine größte Breite beträgt links 13 mm (16 mm), rechts 13,5 mm. Die Brücke und die medulla oblongata weisen keine Veränderungen auf.

Von den Gefäßen sind die vorderen und hinteren

Kleinhirnarterien, die rechte arteria cerebri media, die beiden tiefen Gehirnarterien sowie Reste des circulus arteriosus auffindbar. Der noch teilweise erhaltene ramus nasalis der art. carotis interna geht normal, jedoch mit zahlreichen Verzweigungen, in die art. meningea nasalis über. Ein von der linken letztgenannten Arterie nach rechts abzweigendes, gabelförmig endendes Gefäß stellt die arteria corporis callosi dar (Abb. 5).

Nach dem Abtragen der dorsalen Partie der linken Großhirnhemisphäre findet sich an Stelle der beiden ventriculi laterales eine gemeinsame 31 mm lange, 42 mm breite und 36 mm hohe Höhle vor (Abb. 6). Das Dach dieses gemeinsamen Ventrikels hat nur eine Dicke von 3 mm (27 mm). Auf der linken Seite ist das pallium 25 mm (32 mm), rechts 20 mm dick. Die Streifenkörper sind von ungleichen Ausmaßen. Der linke ist 28 mm (38 mm) lang und am caput 13.5 mm (14 mm) breit, der rechte 22 mm lang und am caput 10 mm breit. Rechts hat das corpus striatum nur zwei Drittel vom Volumen des linksseitigen. Die beiden striae term. bilden einen stumpferen Winkel als normal. Die gut entwickelte Zirbel hängt durch die habenulae mit den striae medullares zusammen. Die plexus chorioidei laterales sind auf beiden Seiten vorhanden. Das corpus callosum und das septum pellucidum fehlen vollkommen. Die Ammonshörner laufen nicht wie gewöhnlich mit den corpora striata parallel und decken die Sehhügel zu, sondern sie ziehen korkzieherartig gewunden, senkrecht nach oben. Unten gehen sie in den hohlen lobus piriformis über. Der hippocampus ist 67 mm (73 mm) lang und 11 mm (11 mm) breit. Das foramen interventriculare ist im Zusammenhang mit den anormal verlagerten Ammonshörnern sehr groß, denn das Gewölbe ist die Kommunikation der beiden Ammonshörner, es wölbt sich über den oberen Gang der dritten Kammer und geht dann nach abwärts. (Säule).

Die thalami optici sind auch von verschiedener Größe.

Ihre Länge beträgt auf beiden Seiten 13 mm (14 mm). Die Breite parallel zur Furche, welche die Sehhügel von den Streifenkörpern trennt, mißt links 17 mm (23 mm), rechts 13 mm. Die tubercula thal. nas. sind nachzuweisen. Auffallend atrophisch sind die lateralen Kniehöcker, insbesondere ist der rechtsseitige so klein, daß er nicht über den medialen Kniehöcker vorsteht. Das corpus geniculatum mediale ist links gut ausgeprägt, rechts ist es weniger kräftig entwickelt. Die nur 2 mm (3 mm) breiten tractus optici legen sich dem tuber cinereum an und verlaufen über die pedunculi cerebri. Zentralwärts werden die Sehnervenbänder stärker. Der linke tractus opticus hat am Kniehöcker eine Breite von 7 mm (8 mm), der rechte nur eine solche von 3 mm. Die corpora quadrigemina lassen gegenüber dem normalen Vergleichsobjekt keine Degenerationserscheinungen erkennen.

Das Gehirn wiegt im fixierten Zustande 233 Gramm. (292 Gramm).

Zusammenfassung des makroskopischen Befundes.

Am Kopfe des kongenital blinden und auch schwanzlosen Kalbes zeigen sich Besonderheiten in der Stirn-, Scheitel- und Augengegend. Durch die stärkere Wölbung des linken Stirnbeines, den schiefen Verlauf der Stirnbeinknochennaht sowie durch das Fehlen des torus front. und des Hornzapfens auf der rechten Seite erhält die Stirnpartie ein asymmetrisches Aussehen. Dem stark asymmetrischen Gehirn ist die Schädelhöhle in Form und Größe angepaßt. Die viermal größere linke Großhirnhälfte erstreckt sich noch zu einem Drittel auf die rechte Seite. Die an Stelle der fissura mediana vorhandene Trennungsfurche läuft schräg nach vorne rechts. Die atypisch verlaufenden Furchen und Windungen sind an der linken Großhirnhälfte zahlreicher als rechts, hingegen ist der Riechkolben rechts größer als links. Am Kleinhirn tritt

die Asymmetrie nicht so hervor. Das Verhältnis des Großhirns zum Kleinhirn ist unverändert. Ein gemeinsamer Hohlraum ersetzt die beiden ventriculi lat. Links ist das pallium stärker als rechts. Der rechte Streifenkörper ist um ein Drittel kleiner als der linke. Die beiden striae terminales bilden einen stumpferen Winkel als normal. Das foramen interventriculare ist im Zusammenhang mit den korkzieherartig nach oben ziehenden Ammonshörnern sehr groß. Septum pellucidum und corpus callosum fehlen. Die thalami optici sind verschieden groß. Stark atrophisch sind die tractus optici und die lateralen Kniehöcker, besonders das rechte corpus gen. lat. ist sehr klein. Keine Veränderungen zeigen die corpora quadrigemina. Die orbita hat nur ein Viertel der normalen Größe. Auch die Schläfengrube ist verkleinert. In der Umgebung der Augen- und Schläfenhöhle ist der Knochen wulstig verdickt. Die stark eingerollten Augenlider haben spärliche Wimperhaare, die Lidspalte ist verkleinert und das dritte Augenlid kegelförmig. Rechts ist kein Augapfel feststellbar, links ist jedoch ein erbsengroßer, rudimentärer bulbus vorhanden. Die Augenmuskeln sind auch auf der rechten Seite trotz des Fehlens eines Augapfels, vollzählig vorhanden, nur sind sie kleiner als im Normalfalle und haben der Mißbildung entsprechend einen atypischen Verlauf. Der Tränenapparat ist beiderseits normal ausgebildet.

B) Mikroskopisches Ergebnis.

a) Untersuchungen des linken Augenrudimentes. Bei der Präparation wurde das Rudiment trotz großer Sorgfalt wegen seiner Kleinheit und der vollkommenen Einbettung in Fett in seinem vorderen Teile etwas beschädigt, sodaß nur die hintere Hälfte gut erhalten geblieben ist. Immerhin ist aber feststellbar, daß eine Hornhaut nicht

ausgebildet ist. Ebenso sind Linse, Ciliarkörper, Regenbogenhaut und Glaskörper nicht nachzuweisen. Die Sklera besteht aus dicht gelagerten Bindegewebsfasern, die teils wellig verlaufen, teils sich kreuzen. Ueberall sind in ihr verstreute Pigmentzellen aufzufinden. Die Sklera ist teilweise gefaltet und enthält auch einzelne Nerven und Blutgefäße. Nach vorne nimmt sie an Dicke zu und besitzt an der vorderen, weniger gut erhaltenen Bulbushälfte ungefähr die doppelte Stärke. In diesen Abschnitt verlaufen die Bindegewebsfasern mehr gestreckt. An einigen Stellen sind die Ansatzstellen der Augenmuskeln zu erkennen.

Die Chorioidea läßt sich fortlaufend verfolgen und ist wie die Sklera teilweise in Falten gelegt. An manchen Stellen ist sie von ihrer Unterlage abgehoben und gleichzeitig in einzelne voneinander getrennte Streifen aufgeteilt. Die starke Pigmentierung macht eine Unterscheidung der einzelnen Schichten unmöglich. Auch die Choroidea nimmt nach vorne an Dicke zu.

Die Retina hat wohl ursprünglich den deformierten Augeninnenraum vollständig umgeben, durch den mangelnden Glaskörperdruck und höchstwahrscheinlich durch die Vorbehandlung für die mikroskopische Untersuchung hat sie sich jedoch von der Chorioidea abgelöst. Die Netzhaut ist unterbrochen, mehrfach gefaltet und liegt ungeordnet im Augeninnenraum. Stellenweise kann man die Stäbchen- und Zäpfchenschicht, die innere und äußere Körnerschicht sowie die innere und äußere retikulierte Schicht unterscheiden. Das Pigmentepithel der Retina ist überaus stark entwickelt. Der Sehnerv zieht als deutlich erkennbarer Strang zum Augenrudiment. Am Bulbus verjüngt er sich und ist ziemlich stark mit Pigmentzellen versehen.

b) Untersuchung des linken Sehnerven. Ein Querschnitt durch den linken n. opticus ergibt folgendes Bild: Der Nerv ist außen noch von Resten der pia u. arachnoi-

dea umgeben. Erstere enthält Gefäße und stellenweise Pigment. Es folgt nun eine Zone, in welcher in einem zarten Netz von Stützgewebe zahlreiche Nervenfaserquerschnitte zu erkennen sind. Die Breite dieser Zone ist ventral am größten. Im Stützgewebe finden sich Kapillaren. An diese Zone schließt sich ein schmälerer Abschnitt an, der hauptsächlich Stützgewebe und nur mehr sehr vereinzelte Nervenfaserquerschnitte aufweist. Dieser ringförmige Abschnitt begrenzt den noch erhaltenen Hohlraum des ursprünglichen Augenblasenstieles. Der n. opticus ist also noch kein solider Strang, sondern er stellt ein röhrenartiges Gebilde dar, dessen Wandung ventral die größte Dicke besitzt. Gegen das Chiasma hin verengt sich der Hohlraum von der ventrolateralen Seite her mehr und mehr. Ungefähr 3 mm vor der Sehnervenkreuzung ist das Lumen vollkommen verschwunden, sodaß der Sehnerv jetzt ein solider Strang ist. Die sonst durch die Bindegewebssepten bedingte charakteristische Felderung des Sehnervenquerschnittes tritt nicht hervor.

c) Untersuchung des rechten Sehnerven. Ein Querschnitt durch den rechten canalis nervi optici zeigt in eine starke Bindegewebsgrundlage eingebettet mehrere kleine, wohl ausgebildete Arterien und Venen und dazwischen einzelne Nervenfaserbündel. Die zwischen den Gefäßen liegenden Nervenfaserbündel sind nicht als Opticusteile zu identifizieren, sondern haben mehr das Aussehen gewöhnlicher Nerven. Am rechten Ende des Schnittes läßt sich jedoch ein Nerventeil feststellen, der vermutlich als Sehnerv anzusprechen ist. Der Sehnerv besteht aus fast gleichgroßen Nervenbündeln, die übrigen Nerven sind hingegen aus verschieden großen Nervenbündeln aufgebaut. In vorliegendem Falle finden sich in seiner Umgebung einzelne Pigmentzellen. Der rechte Sehnerv ist peripher vom Chiasma weitgehend degeneriert, weshalb der canalis nervi optici zum größten Teile von Bindegewebe und Gefäßen ausgefüllt ist.

Entstehungsursachen des Mikrophthalmus und Anophthalmus congenitus.

Als Ursache der angeborenen Augendefekte werden von den Autoren verschiedene Ansichten kund gegeben.

A. v. Szily unterscheidet idiogene und peristatisch bedingte Mißbildungen. Idiogene Mißbildungen entstehen durch abnormen Bildungstrieb des Keimplasmas, peristatisch bedingte durch schädigende Umwelteinflüsse. H. W. Siemens teilt die Augenanomalien in idiotypische, die nach einem typischen Entwicklungsvorgang stets zu demselben Endziel führen und in dieser Form sich nach der Mendel'schen Regel vererben sowie in atypische oder paratypische, die sich durch Varietät in der Ausbildung auszeichnen und in der typischen Form nicht vererbbar sind. v. Graefe benennt als Entstehungsursachen der congenitalen Augenanomalien Entwicklungshemmungen und Erkrankungen während des intrauterinen Lebens. Zur besseren Uebersicht über die verschiedenen Entstehungsursachen ist es zweckmäßig die Einteilung, welche von Szily getroffen hat, zu übernehmen.

Unter den Autoren, die sich für idiogene Ursachen aussprechen herrschen zwei selbständige Anschauungen. Die eine wird vertreten durch die Anhänger der Mesodermtheorie, die andere durch die der Ektodermtheorie. Die Verfechter der Mesodermtherorie wollen die Entstehung der Kolobome, die öfters mit Mikrophthalmie vergesellschaftet sind, vom Verhalten des Bindegewebes zwischen den Spalträndern der sekundären Augenblase abhängig machen. Die Anhänger der Ektodermtheorie, mit ihnen v. Szily, behaupten, daß die Augenmißbildungen durch einen der ektodermalen Anlage innewohnenden abnormen Bildungstrieb verursacht sind.

Dötsch und Fleischer sehen die Persistenz der die Augenspalte im Fötalleben ausfüllenden Mesodermleiste, welche den Schluß der Augenspalte verhindert hat.

für die Entstehungsursache des Mikrophthalmus an. Die Erklärung Fleischers für das Zustandekommen mancher Fälle von Mikrophthalmus läßt sich gut mit der Anschauung Seefelders vereinen. Nach Koyanagi berücksichtigt v. Hippel bezüglich der Entstehung des Mikrophthalmus besonders den Mangel an Glaskörperflüssigkeit, deren Ausscheidung mit größter Wahrscheinlichkeit den intraocularen Gefäßen zuzuschreiben ist. Sind diese in das mächtig entwickelte, derbe Bindegewebe eingeschlossen, so wird die Sekretion der Glaskörperflüssigkeit behindert und es kommt schließlich zur Bildung des Mikrophthalmus. Koyanagi führt die Entstehung des Mikrophthalmus, der mit der Orbitalzyste in innigem Zusammenhang steht, auf die mangelhafte Entwicklung des Glaskörpers zurück. Kubik kommt zu dem Schluß, daß Kolobom und Mikrophthalmus eher als primäre Gehirnmißbildungen angesehen werden müssen und nicht durch sekundäres abnormes Verhalten des Bindegewebes in der Augenbecherspalte hervorgerufen sind. Es gibt nach seiner Meinung neben peristatisch bedingten auch richtige idiogene Anophthalmien und wir haben es beginnend bei geringsten Graden von Kolobomen über Mikrophthalmus, Cyclopie und Anophthalmus bis zu den Aplasien des augentragenden Gehirnabschnittes mit einer vererbbaren Entwicklungsstörung der Medullaranlage zu tun.

Bach glaubt eine einheitliche Erklärung für die Genese des Mikrophthalmus dahin geben zu sollen, daß wir diesen als das Resultat einer Verschiebung der Differenzierungsgrenzen der einzelnen Gebilde des Auges zueinander und zwar vornehmlich zu Ungunsten der Glaskörperbildung auffassen. Sehr häufig, wenn auch nicht immer, dürfen wir den primär veranlassenden Moment in einer Bildungsstörung der Linse suchen. Wirkt der von der Linse ausgehende, die Glaskörperbildung vornehmlich hemmende Einfluß nicht zu stark ein und dauert er nicht zu lange, so können sich noch alle Teile

des Auges normal entwickeln und wir haben dann ein wohlgebildetes, aber im Vergleich zum normalen Auge etwas kleineres Auge vor uns. Nur die Linse wird Veränderungen ihrer Struktur oder eine Formveränderung zeigen. Ist jedoch die von der Linse ausgehende Bildungshemmung des Auges, in erster Linie des Glaskörpers, stark und langdauernd, so kann es zu weiteren Folgezuständen (Kolobom, Skleralectasien usw.) kommen. Der Autor glaubt, es lasse sich auf genannte Weise die Entstehung der Mikrophthalmien ohne zu weitgehende Hypothesen erklären. Becker sagt, daß in seinem Falle jegliche Linsenanlage ausgeblieben ist und deshalb der Mikrophthalmus seine Ursache im Linsenmangel hat. Da die Linsenbildung bei dem von Helmholtz beschriebenen Fall an einer anormalen Stelle erfolgt ist, glaubt der Autor, daß deswegen die Einstülpung der primitiven Augenblase nicht erfolgt ist, weshalb auch die Linsenentwicklung sistierte. Baier ist der Meinung, in seinem Falle habe die Korrelation zwischen Augenbecher und Epithel irgendwelche Störung erfahren. Nach Baiers Anschauung muß in Erwägung gezogen werden, daß die Wechselbeziehungen zwischen Augenbecher und Epidermis durch Wachstumshemmung des Augenbechers oder durch eine bereits sich vorfindende Mesodermschicht gestört wurden, sodaß keine Linse entstehen konnte. Er kommt daher ebenfalls zu der Schlußfolgerung, daß in seinem Falle die Entstehung des Mikrophthalmus auf dem Mangel einer Linsenentwicklung beruht.

Es seien nun die Meinungen von Autoren angeführt, welche den Mikrophthalmus und Anophthalmus für peristatisch bedingte Mißbildungen erklären.

In der Arbeit von v. Szily wird von Versuchen über künstliche Erzeugung von Augendefekten berichtet. Durch Bestrahlungen, Vergiftungen mit Cytotoxinen und Verfütterung von Naphthalin an Muttertiere wurde versucht Augenanomalien zu bewirken. Hierdurch gelang aber nur

die Erzeugung geringgradiger Veränderungen. Durch Intoxikation von tragenden Kaninchen mit Naphthol vermochte J. van der Hoeve bei den Jungen Linsen- und Netzhautveränderungen zu erzeugen. Typische congenitale Mißbildungen, wie Kolobome usw. konnte er jedoch bei seinen Versuchen nicht verzeichnen. Guyer und Smith behandelten Kaninchen mit Antikaninchenserum von Hühnern. Die Nachkommenschaft der auf diese Weise behandelten Tiere zeigte mehrere Generationen hindurch Augendefekte, trotzdem keine anderen Tiere als die Stammtiere injiciert wurden. Die erzeugten Veränderungen waren fast völliges Fehlen des Auges, Mikrophthalmus, Glaukom und Linsendefekte. In einer anderen Versuchsreihe wurden Linsenextrakte den Kaninchen kurz vor oder während der Trächtigkeit injiciert. Die Linsenextrakte stammten von jungen noch nicht ausgewachsenen Tieren der gleichen Art. Auf diese Weise konnten gleichfalls in mehreren Generationen Tiere mit defekten Augen ohne Wiederholung der Injektion erzielt werden. Interessant sind auch die Versuche bei denen das Vatertier Augendefekte hatte und das Muttertier von einem normalen, unbehandelten Stamm war. Die auftretenden Veränderungen zeigten, daß auch ein Vatertier Defekte auf die Nachkommenschaft übertragen kann. Von den Verfassern wird die Hypothese aufgestellt, daß das Keimplasma direkt oder indirekt durch Antikörper, die zum Teil sogar gegen das arteigene Gewebe gebildet wurden, Veränderungen erlitt. Die Frage nach der Spezifität der Reaktion ist noch ungeklärt. Im Gegensatz zu Guyer und Smith hält v. Szily den Beweis noch nicht für eindeutig erbracht, daß es möglich ist Augendefekte künstlich zu erzeugen und zur Vererbung zu bringen. Yukden glaubt, daß bei der von ihm untersuchten, mit Anophthalmie behafteten Albinorattenfamilie diese Anomalie wahrscheinlich durch unterbrochenes Wachstum der primären Augenblase bewirkt wurde, weil toxische, infektiöse oder

chemische Noxen aus dem Blute der Mutter den Embryo im frühen Entwicklungsstadium trafen.

Hilbert erklärt intrauterine Entzündungsprozesse als ausschließliche Ursache des Anophthalmus. Auch die Blenorrhoea neonatorum erwähnt er als einen für die Ursache wichtigen Prozeß. v. Monako führt entzündliche Prozesse, die Druckbildungen und dadurch Ernährungsstörungen im Gefolge haben, als Ursache an. Nach Koyanagi vertritt Deutschmann auf Grund seiner anatomischen Untersuchung bei mit Kolobom behafteten Kaninchen die Ansicht, daß eine intrauterine Entzündung höchstwahrscheinlich die unvollständige Schließung resp. die Sprengung der schon geschlossenen fötalen Augenspalte verursacht. Lange führt aus, daß sein Fall durchaus geeignet sei die Deutschmannsche Anschauung von der intrauterinen entzündlichen Genese gewisser Mißbildungen des Auges zu stützen, wenn diese auch nicht als einzig berechtigte bei der Erforschung der Ursachen, die den verschiedenen Mißbildungen des Auges zu Grunde liegen, zu betrachten ist. Aus den von ihm gewonnenen Untersuchungsresultaten geht neben anderem mit Sicherheit der Nachweis von Veränderungen in einem menschlichen Mikrophthalmus hervor, die nur auf intrauterin vor sich gegangene entzündliche Prozesse zurückzuführen sind. Ginsberg ist der Meinung in seinem Falle hätten Verwachsungen zwischen Ektoderm und Mesoderm oder Abschnürungen des ersteren durch letzteres stattgefunden. Die Ursache selbst kann man sich nach ihm als eine entzündliche vorstellen, jedoch nicht eine Entzündung im Sinne Deutschmanns, sondern analog der Entzündung, die zur Bildung amniotischer Verwachsungen führt. Aus den Untersuchungen von Rindfleisch ist ersichtlich, daß Hydrocephalus durch Druck auf die Orbita an sich einen Mikrophthalmus mit zystischer Ektasia post. hervorzurufen im Stande ist. Nach der Ansicht des Verfassers fördert der intrabulbäre Entzündungszustand zwar

das Zustandekommen der Mißbildung. wahrscheinlich ist er aber erst sekundär durch den Druck ausgelöst worden. De Bary meint es ist schwer zu erklären, warum nur der Bulbus verkümmert ist, während alle anderen Organe wohl entwickelt sind. Am wahrscheinlichsten erscheint ihm in seinem Falle die Ansicht, die eine Atrophie oder Phthise eines bis zu einem gewissen Grade entwickelten Bulbus als Ursache der Mikrophthalmie annimmt. v. Grolmann erklärt, es lasse sich nicht mit Sicherheit entscheiden, ob bei dem von ihm untersuchten Fall eine Hemmungsmißbildung oder das Resultat einer Entzündung vorliegt.

Während v. Hippel in seiner Arbeit aus dem Jahre 1898 schwere entzündliche, höchst wahrscheinlich eitrige Prozesse für das Zustandekommen des Anophthalmus und des damit verwandten Mikrophthalmus verantwortlich macht. faßt er in seiner aus dem Jahre 1906 stammenden Arbeit seinen Standpunkt dahin zusammen. daß für eine einheitliche Erklärung der Genese aller Fälle von Anophthalmus noch die genügenden tatsächlichen Unterlagen fehlen und wahrscheinlich verschiedene Ursachen zum klinischen Bilde des Anophthalmus führen können, daß aber die fötale eitrige Entzündung aus der Reihe der ätiologischen Momente zu streichen ist. Damit will der Autor jedoch nicht sagen. daß gewisse Fälle hochgradiger fötaler Phthisis bulbi im klinischen Bilde mit dem Anophthalmus erhebliche Aehnlichkeit darbieten können. Bach und Dötsch sprechen sich ebenfalls gegen die Entzündungstheorie aus. Samelsohn macht Versuche mit Impftuberkulose an der Iris um die Entstehungsursachen zu ergründen. Giulini hält bei einem von ihm beschriebenen doppelseitigen Mikrophthalmus beim Hunde eine Geschwulst von lymphangioma contagiosum für die Entstehungsursache. Moeli hält Veränderungen an den Gefäßen für besonders wichtig. Fuchs ist der Meinung, daß bei den von ihm behandelten Sehnervenatrophien die

Störung der Lymphströme von Bedeutung ist. Kundrat ist der Ansicht, daß die Mikrophthalmie keine einfache Mißbildung des Auges, sondern in den meisten Fällen durch eine Entwicklungshemmung des Kleinhirns bedingt sei. (cit. n. Bach.)

W. M. de Vries führt die Entstehung einiger Fälle von Mikrophthalmus auf eine Verwachsung der Augenblase mit der tunica vasculosa lentis in größerer oder geringerer Ausdehnung zurück. Keil beschuldigt Druckschädigungen für die Entstehung der Anomalien. Er erklärt es wäre entweder die Amnionskappe zu eng gewesen oder es hätten amniotische Stränge durch Druck die Veränderungen erzeugt. E. v. Hippel hält es auch sehr wohl für möglich, daß der Einfluß des Amnions für die Entstehung zahlreicher Fälle von Bedeutung ist.

In vorliegendem Falle ist die Augenanomalie, wie bereits ausgeführt, mit Asymmetrie am Kopfe und Gehirn sowie Fehlen des Schwanzes vergesellschaftet. Es kann somit der Linsen- und Glaskörpermangel im linken Augenrudiment nicht als Ursache der Augenanomalie angesehen werden, da dies nur eine Erklärung für das Zustandekommen des Mikrophthalmus wäre ohne die Ursache der gesamten Mißbildung zu berücksichtigen. Die Untersuchung ergab keinerlei Anzeichen einer Entzündung, weshalb auch diese als Entstehungsursache ausgeschlossen werden kann. Die Ablösung der Netzhaut ist meiner Meinung nach nicht durch eine Entzündung, sondern durch den mangelnden Glaskörperdruck und höchstwahrscheinlich auch durch mikroskopische Vorbehandlung bedingt. Desgleichen glaube ich nicht, daß chemische, toxische oder infektiöse Noxen aus dem Blute der Mutter den Embryo im frühen Entwicklungsstadium trafen; denn bei Einwirkung solcher Schädlichkeiten müßten doch die Veränderungen auf beiden Seiten gleiche sein, was aber in meinem Falle nicht zutrifft. Sehr naheliegend ist es jedoch die Augenmißbildung mit einer Entwicklungsstörung des Ge-

hirns in Zusammenhang zu bringen, doch bin ich der Ansicht, daß diese erst sekundär entstanden ist. Die starke Asymmetrie des Gehirns, die mangelhafte Ausbildung des Stirnwulstes und das Fehlen des Hornzapfens auf der rechten Seite sowie das Fehlen des Schwanzes lassen es gerechtfertigt erscheinen, Druckwirkungen als primäre Ursache anzunehmen. Wenn es auch schwer zu erklären ist, warum auf der rechten Seite die Augenmuskeln und die Schutzorgane des Auges vorhanden sind, trotzdem das Auge selbst fehlt, so muß man doch nach der Lage des Falles an Schädigungen des Embryos durch Druckwirkungen denken. Weil der linke Sehnerv noch teilweise hohl ist und dieser gewöhnlich am Anfang des 3. Trächtigkeitsmonats einen soliden Strang darstellt, hat die Schädigung schon zu einer sehr frühen Zeit des intrauterinen Lebens eingewirkt.

Zum Schlusse meiner Arbeit sei meinem hochverehrten Lehrer, Herrn Geh. Reg.-Rat Professor Dr. Anton Stoß für die gütige Ueberweisung des Themas und des Materials sowie für das jederzeit entgegengebrachte Interesse, Herrn Konservator Dr. Demeter für die liebenswürdige Anfertigung der photographischen Aufnahmen und Anleitung, Fräulein Dr. Reinsfeld für die gütige Unterstützung, ergebenst gedankt. Ferner spreche ich den Herren Dr. Sedlmeier und Dr. Heidegger für die Herstellung eines Teiles der Photographien meinen herzlichen Dank aus. Nicht vergessen möchte ich auch zu danken Herrn Schlachthofdirektor und städt. Bezirkstierarzt Dr. Tayler in Landshut, durch dessen gütige Vermittlung das Tieranatomische Institut der Universität München in den Besitz des Untersuchungsmaterials gelangte.

Literatur-Verzeichnis.

Albrecht, Anophthalmie bei einem Kalbe. Wochenschr. für Tierheilk. und Viehzucht. 1895. S. 321.

Andersen, C. W., Congenitale Opticusatrophie bei Kälbern. Arch. f. wiss. u. prakt. Tierheilk. 42.

Anton, G., Über angeborene Erkrankungen des Zentralnervensystems. Wien 1890.

Bach, Patholog. anatom Studien über verschiedene Mißbildungen des Auges. v. Graefes Arch. f. Ophth. 45.

Baier, W., Mikrophthalmus congenitus bei einem 2 Tage alten Fohlen. Inaug.-Diss. München 1927.

Bary de, Ein Fall von doppelseitigem Anophthalmus bei einem Kalbe Virchows Arch. f. path. Anatomie u Physiologie. Bd. 108, 2.

Bayer, Augenheilk. Wien u. Leipzig 1914.

Becker, Ein Fall von Mikrophthalmus cong. unilateralis nebst einigen Bemerkungen über die vermutliche Aetiologie und Entwickelungsgeschichte desselben. Arch. f. Ophthalmol. 34.

Bergmeister, Ein Beitrag zur Genese der Orbitalzysten und der im Mikrophthalmus vorkommenden Netzhaut- und Aderhautanomalien. v. Graefes Arch. f. Ophth. 85, 1. 1913.

Böhler, H., Ein rechtsseitiger Mikro- und Kryptophthalmus vom Hunde. Inaug.-Diss. Zürich 1929.

Bonnet, Lehrbuch der Entwickelungsgeschichte. Berlin 1920.

Cramer, A., Beitrag zur Kenntnis der Opticuskreuzung im Chiasma und des Verhaltens der optischen Zentren bei einseitiger Bulbusatrophie. Anat. Hefte 10.

Darkewitsch, Über die Kreuzung der Sehnervenfasern. v. Graefes Arch. für Ophthalmol. 27, 1. 1891.

Dötsch, Anatomische Untersuchung eines Falles von Mikrophthalmus cong. bilateralis. v. Graefes Arch. f. Ophth. 48, 1.

Dornis, Mißbildung der Augen bei einem Fohlen (Mikrophthalmus). Zeitschr. f. Veterinärk. 29.

Ellenberger, Die Furchen der Gehirnoberfläche des Pferdes, der Wiederkäuer und des Schweines. Arch. f. wiss. u. prakt. Tierheilk. 18. 1892.
Ellenberger u. Baum, Vergleichende Anatomie der Haustiere. 1921.
Ellenberger-Trautmann, Grundriß d. vergleich. Histolog. d. Haustiere.
Fleischer, Beitrag zur pathol. Anatomie des Mikrophthalmus und Kolooms. v. Graefes Arch. f. Ophth. 68. 1908.
Fuchs, E., Die periphere Atrophie des Sehnerven. v. Graefes Arch. f. Ophth. 31.
Ginsberg, Beiträge zur pathol. Anatomie des Mikrophthalmus mit Zystenbildung. v. Graefes Arch. f. Ophth. 46. 1898.
Giulini, Anatomischer Befund eines doppelseitigen Mikrophthalmus cong. bei einem 4 Wochen alten Hund. Zeitschr. f. vergl. Augenheilk. 7.
Graefe, A. v., Ophthalmoskopischer Befund bei einem Fall von Mikrophthalmus cong. mit Kolobom. Arch. f. Ophth 2, 1. 1855.
Grolmann, v., Ueber Mikrophthalmus und Cataracta cong. vascul. v. Graefes Arch. f. Ophth. 35, 3.
Guyer, M. F und Smith, E. A, Further studies on inheritance of eye defects induced in Rabbits. J. exper. Zool., 38, 4. 1924. (cit. Anat. Bericht Bd. 13).
Hanke, Zwei seltene Mißbildungen des Bulbus. v. Graefes Archiv f. Ophth. 57, 1 1903.
Helmholtz, Mikrophthalmus. v. Graefes Arch. f. Ophth. 3, 2.
Hertwig, O., Lehrbuch der Entwicklungsgeschichte.
Hess, Zur Pathogenese des Mikrophthalmus. v. Graefes Arch. f. Ophth. 34.
Hess, Weitere Untersuchungen über angeborene Mißbildungen des Auges v. Graefes Arch. f. Ophth. 36, 1.
Hilbert, Genuine Atrophie der Nervi optici beim Hunde.
Hilbert, Ein Beitrag zur Genese des sogenannten Anophthalmus congenitus. Virchows Arch. f. pathol. Anat. u. Physiol. 127. 1892.
Hippel, E. v., Ueber Anophthalmus congenitus. v. Graefes Arch. f. Ophth. 47, 1. 1898.
Hippel, E. v., Weitere Beiträge zur Kenntnis seltener Mißbildungen. v. Graefes Arch. f. Ophth. 63, 1. 1906.
Hippel, E. v., Ueber das normale Auge des Neugeborenen. v. Graefes Arch. f. Ophth. 45. 1898.
Hippel, E. v., Pathol.-anatom. Befunde am Auge des Neugeborenen. ebda.
Hoeve, J. van der, Wirkung von Naphthol auf die Augen von Menschen, Tieren und auf fötale Augen. v Graefes Arch. f. Ophth. 85, 2.
Hochstetter, F., Ueber Fälle von vollständigem Fehlen des Septum pellucidum beim Menschen. S. B. Ak. d. Wissensch. Wien, Abt. 3, 1924.

Jakob, Tierärztliche Augenheilk., Berlin 1920.

Josephy, H., Ueber Anophthalmie beim Hühnchen. Sitz.-Ber. der nat. Ges. Rostock, 5. 1913.

Keil, Rechtsseitiger Microphthalmus cong. beim Kalbe. Arch. f. vergl. Ophth. 11.

Keil, Doppelseitiges Teratom in den Augen eines Fohlens. Berlin. Tierärztl. Wochenschrift 26, Nr. 16.

Keil, Beitrag zur Pathogenese der Mißbildungen in Tieraugen. Berlin. tierärztl. Wochenschr. 26, Nr. 35.

Kleczkowski, T., Untersuchung über die Entwickelung der Sehnerven. v. Graefes Arch. f. Ophth. 85, 1913.

Kollowa, J., Mikrophthalmus und Kolobome bei einem Fall von querer Angesichtsspalte. Arch. f. Augenheilk. München 38, 3. 1927.

Koyanagi, Embryolog. Untersuchungen über die Genese des Augenkoloboms und des Mikrophthalmus mit Orbitalzyste. v. Graefes Arch. f. Ophth. 104, 1921.

Kubik, J., Idiotypischer doppelseitiger kompletter Anophthalmus infolge von Aplasie des Vorder- und Mittelhirns bei einem 12 Tage alten Kaninchenembryo. Ein Beitrag zur Deutung von ererbten Mißbildungen des augentragenden Gehirnabschnittes auf Grund von Plattenkonstruktionsmodellen. v. Graefes Arch. f. Ophth. 112 1923.

Lange, O., Zur Anatomie und Pathogenese des Mikrophthalmus cong. unilat. v. Graefes Arch. f. Ophth. 44, 1. 1897.

Lenz, Die Sehsphäre bei Mißbildungen des Auges. v. Graefes Arch. f. Ophth. 108. 1922.

Mans, Beiderseitiger Mikrophthalmus mit Linsenmißbildungen. Klin. Monatsbl. f. Augenheilk. 81, 1928.

Manz, Zwei Fälle von Mikrophthalmus cong. nebst Bemerkungen über die zystöse Degeneration des fötalen Bulbus. v. Graefes Arch. f. Ophth. 26, 1.

Manz, Mißbildungen des menschlichen Auges. Hdb. der Augenheilk. Bd. 2.

Manz, Das Auge der hirnlosen Mißgeburten. Virchows Arch. f. path. Anat. und Physiologie, 51, 1870.

Mayr, Augenanomalie Münch. tierärztl. Wochenschr 54.

Martin, P., Lehrbuch der Anatomie der Haustiere. Stuttgart 1912.

Moeli, Veränderungen des Tractus und Nervus opticus bei Erkrankungen des Occipitalhirns. Arch. f. Psych. 22, 1891.

Monakow, von, Experimentelle und path.-anatom. Untersuchungen über die optischen Zentren und Bahnen. Arch. f Psych. 14. 16, 20, 23 und 24.

Motas, C., und Dornescu, G. Th., Un cas de microphthalmie congénitale unilaterale chez un embryon de Lacerta viridis. Ann. Sci. Univ. Jassy, 13, 1926 (cit. Anat. Bericht, Bd. 7).

Natanson, L., Ueber Mikrophthalmus und Anophthalmus congen. mit serösen Orbitopalpebralzysten. v. Graefes Arch. f. Ophth. 67.

Purtscher, O., Ueber Kreuzung und Atrophie der Nervi und Tracti optici. v. Graefes Arch. f Ophth. 26, 2

Rindfleisch, Beitrag zur Entstehungsgeschichte der angeblichen Mißbildungen des Auges. v. Graefes Arch. f. Ophth. 37, 3.

Samelsohn, Zur Genese der angeborenen Mißbildungen des Auges, speziell des Mikrophthalmus cong. Centralbl. f. med. Wiss. 1880.

Schaffer, J., Lehrbuch der Histologie und Histogenese. Leipzig 1922.

Schleich, Tieraugenheilkunde. Berlin 1922.

Seefelder, Path.-anat. Beiträge zur Kenntnis der angeborenen Kolobome des Auges. v. Graefes Arch. f. Ophth. 68, 2.

Ströse, Vollständiger Mangel eines Auges bei einem Kalbe. Berlin. tierärztl. Wochenschr. 1891, S. 452.

Szily, A. v., Die Ontogenese der idiotypischen (erbbildlichen) Spaltbildungen des Auges, des Mikrophthalmus und der Orbitalzysten. Ein Beitag zum Problem der Vererbung und Erwerbung des Koloboms. Z. f. ges. Anat. Abt. 1 74, 1924.

Uhthoff, Beitrag zur Sehnervenatrophie. Arch. f. Ophth. 26.

Vries, W. M. de, Ueber eine Mißbildung des menschlichen Auges. v. Graefes Arch. f Ophth. 57, 3.

Wecker, Fall von Anophthalmus mit cong. Cystenbildung in den unteren Augenlidern. Klin. Monatsbl. f. Augenheilk. 14, 1876.

Wiegels, Mikrophthalmus cong. mit Fett im Glaskörper. v. Graefes Arch. f. Ophth. 50, 2.

Woollard, Anophthalmus cong. in Puppy. Brit. J. Ophthalm. London 10, 1926 (cit. Anat. Bericht Bd. 7).

Yukden, A., Congenital anophthalmus in a family of Albino Rats. Americ. J. Ophthalm. 10, 5, 1927. (cit. Anat. Bericht Bd. 15).

Zeeman, W. P. C., und R. Tumbelaka, Das zentrale und periphere optische System bei einer kongenital blinden Katze. v. Graefes Arch. f. Ophth. 91.

Abb. 1. Abpräparierte, linke Augenlider.

Abb. 2. Linke orbita und fossa temporalis des beschriebenen Falles.

Abb. 3. Normaler, zum Vergleich dienender Kalbsschädel.

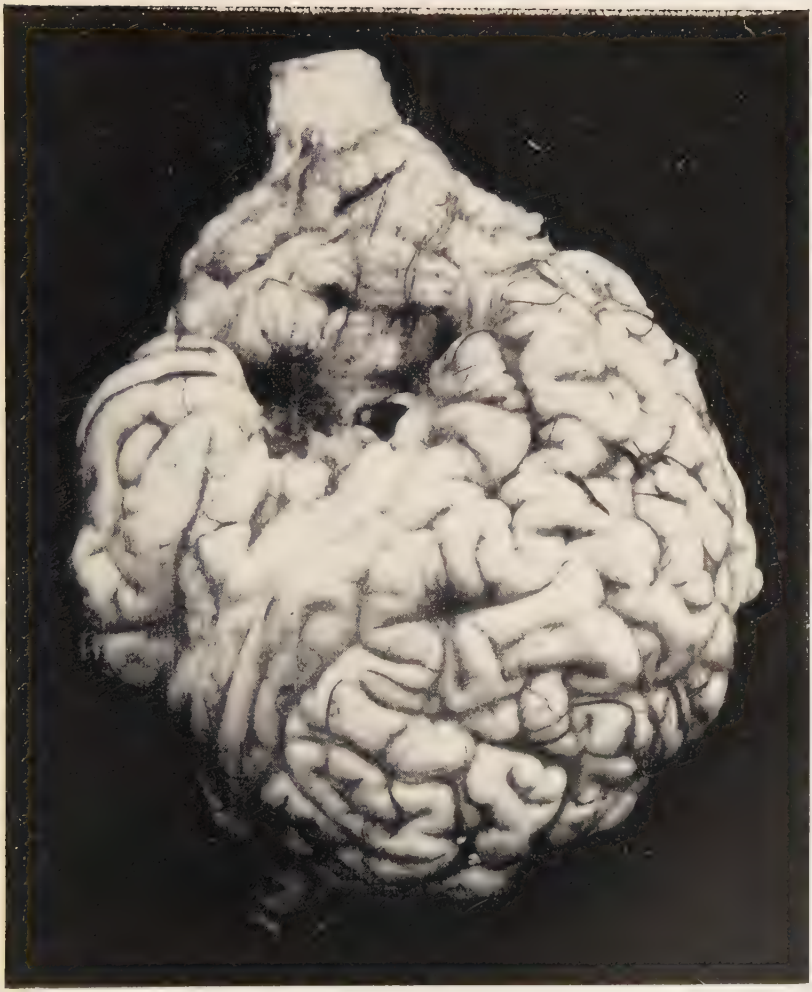

Abb. 4. Dorsalansicht des Gehirns. Natürl. Größe.
Die größere linke Kleinhirnhemisphäre ist durch die weiter nach rückwärts reichende linke Großhirnhemisphäre zum größten Teile verdeckt.

Abb. 5. Ventralansicht des Gehirns. Natürl. Größe.

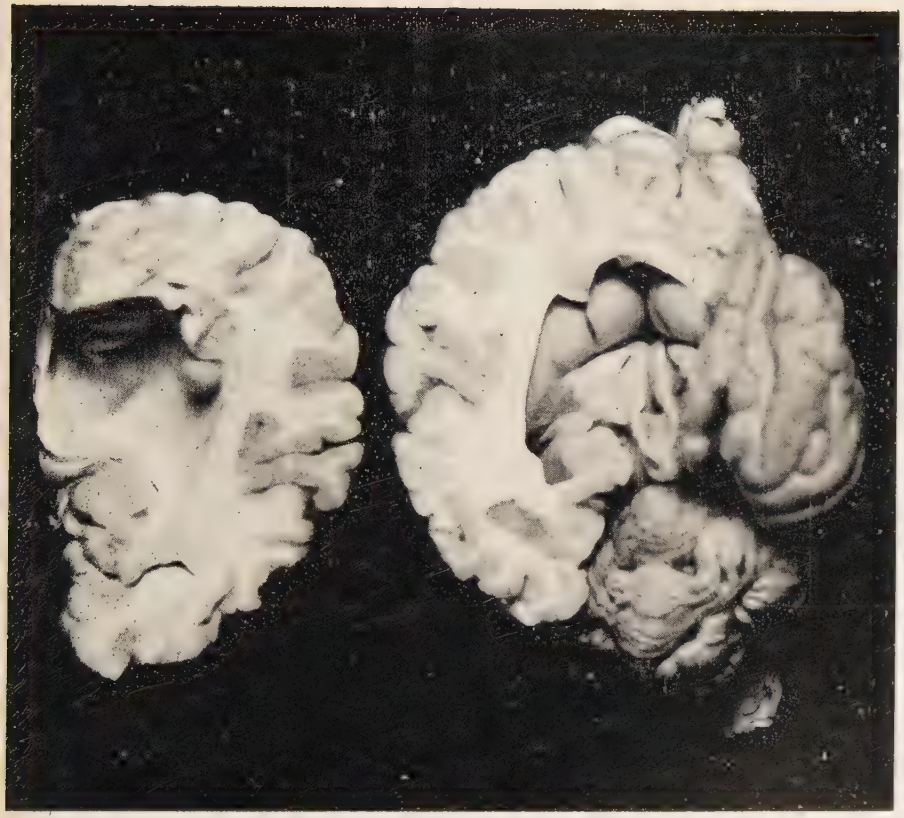

Abb. 6. Die Dorsalpartie der linken Hemisphäre ist abgetragen.

Abb. 7. Schnitt durch das linke Augenrudiment mit Sehnerv.
Vergr. 1 : 40.

Lebenslauf.

Am 20. September 1907 bin ich zu München geboren. Von 1913 bis 1917 besuchte ich die Volksschule in München, trat dann in die Rupprecht-Oberrealschule ein und erlangte an dieser Anstalt im März 1926 das Reifezeugnis. Ab Sommersemester 1926 studierte ich Veterinärmedizin an der Universität München. Am Ende des Sommersemesters 1927 legte ich den naturwissenschaftlichen und am Ende des Wintersemesters 1927/28 den anatomisch-physiologischen Abschnitt der tierärztlichen Vorprüfung ab. Die Approbation als Tierarzt erhielt ich am 22. Dezember 1930. Vom 15. Januar 1931 bis 31. März 1931 war ich als Praktikant am Schlacht- und Viehhofe München tätig; nebenbei vollendete ich vorliegende im Sommersemester 1930 begonnene Arbeit. Seit 1. April 1931 bin ich Assistent am Anatomischen Institut der Tierärztlichen Hochschule Hannover.